

Российское общество акушеров-гинекологов

ФГБУ «Научный Центр акушерства, гинекологии и перинатологии им. В. И. Кулакова» Минздрава РФ

Кафедра репродуктивной медицины и хирургии МГМСУ

Научно-исследовательский институт акушерства и гинекологии им. Д. О. Отта РАМН

ГБУЗ МО Московский областной научно-исследовательский институт акушерства и гинекологии

ФГБУ «Эндокринологический научный Центр» Минздрава РФ

Российская Ассоциация по эндометриозу

ЭНДОМЕТРИОЗ: ДИАГНОСТИКА, ЛЕЧЕНИЕ И РЕАБИЛИТАЦИЯ

Федеральные клинические рекомендации
по ведению больных

Москва, 2013

Резюме

Эндометриоз – процесс, при котором за пределами полости матки происходит доброкачественное разрастание ткани, по морфологическим и функциональным свойствам подобной эндометрию. Трудности ведения больных эндометриозом связаны с чрезвычайно вариабельной клинической картиной и тяжестью течения заболевания, тактика зависит от возраста пациенток, формы/стадии заболевания, характера симптомов, репродуктивных задач, а также от рисков, побочных эффектов и экономической рентабельности лечения. В ряде случаев эндометриоз рассматривают как хроническое рецидивирующее заболевание, требующее постоянного внимания и лечения.

В этих клинических рекомендациях представлены современные данные об этиологии, патогенезе, клинической картине, диагностике, а также новых возможностях хирургического лечения и роли гормональной терапии в комплексном лечении генитального эндометриоза.

В большинстве случаев необходима разработка плана долговременного ведения больного с целью получения максимального эффекта от проводимого лечения, профилактики рецидива и повторных оперативных вмешательств.

Ключевые слова

Эндометриоз, малоинвазивные методы хирургического лечения, гормональная терапия.

Цель

Повысить эффективность диагностики и лечения эндометриоза и разработать рекомендации по тактике ведения больных эндометриозом для практикующего врача.

Методы

В ходе проведения Экспертного совета «Современная тактика ведения больных генитальным эндометриозом» 10 декабря 2011 г. (Москва) был достигнут консенсус по ключевым вопросам эндометриоза и выработано решение о разработке рекомендаций по эндометриозу на современном уровне.

Непосредственно в подготовке Клинических рекомендаций по эндометриозу приняли участие 15 членов Экспертного совета. Проведен поиск статей на английском языке в PubMed Medline и The Cochrane Library и в ряде других важнейших баз данных, касающихся различных аспектов эндометриоза (с января 1999 г. по май 2012 г.); рассмотрены результаты всех имеющихся доказательных исследований на русском и английском языках, доступные мета-анализы и систематические обзоры рандомизированных контролируемых исследований, что позволило подготовить данные рекомендации по лечению эндометриоза на основе консенсусного мнения экспертов.

Результаты

Этот документ представляет собой резюме новейших доказательных данных по диагностике и лечению эндометриоза, полученных специалистами как в России, так и за рубежом. Разработанные в результате рекомендации могут быть использованы практикующими врачами при ведении женщин с этим заболеванием. Следование этим рекомендациям будет способствовать улучшению ведения женщин, у которых появляются боль или другие симптомы, связанные с эндометриозом.

В этом документе отражены клинические и научные сведения, имеющиеся на момент его опубликования, при получении новых доказательных данных будут внесены соответствующие изменения. Представленную в документе информацию не следует рассматривать как абсолютную необходимость исключения следования указанным методам лечения, но она позволяет врачу в своей клинической работе опираться на лучший мировой опыт.

Клинические рекомендации по эндометриозу предназначены для врачей акушеров-гинекологов, гинекологов-эндоскопистов, общих хирургов, урологов, онкологов, врачей семейной медицины, преподавателей медицинских вузов.

Коллектив авторов

| | |
|-------------------------------------|--|
| Адамян Лейла Владимировна | Академик РАМН, Зам. Директора ФГБУ «Научный Центр акушерства, гинекологии и перинатологии им. В. И. Кулакова» Минздрава РФ, доктор медицинских наук, профессор, Заслуженный деятель науки РФ, зав. кафедрой репродуктивной медицины и хирургии МГМСУ, главный внештатный специалист Минздрава России по акушерству и гинекологии |
| Андреева Елена Николаевна | Руководитель отделения эндокринной гинекологии ФГБУ «Эндокринологический научный центр» Минздрава РФ, доктор медицинских наук, профессор |
| Аполихина Инна Анатольевна | Заведующая отделением восстановительного лечения ФГБУ «Научный Центр акушерства, гинекологии и перинатологии им. В. И. Кулакова» Минздрава РФ, профессор кафедры акушерства, гинекологии, перинатологии и репродуктологии ФГПОВ МГМУ им. И.М. Сеченова, доктор медицинских наук |
| Беженарь Виталий Федорович | Руководитель отделения оперативной гинекологии Научно-исследовательского института акушерства и гинекологии, им. Д. О. Отта РАМН, доктор медицинских наук, профессор, Санкт-Петербург |
| Геворкян Марияна Арамовна | Профессор кафедры акушества и гинекологии лечебного факультета Московского государственного медико-стоматологического университета им. А. И. Евдокимова, доктор медицинских наук |
| Гус Александр Иосифович | Руководитель отделения функциональной диагностики ФГБУ «Научный Центр акушерства, гинекологии и перинатологии им. В. И. Кулакова» Минздрава РФ, доктор медицинских наук, профессор |
| Демидов Владимир Николаевич | Главный научный сотрудник отделения функциональной диагностики ФГБУ «Научный Центр акушерства, гинекологии и перинатологии им. В. И. Кулакова» Минздрава РФ, доктор медицинских наук, профессор |
| Калинина Елена Анатольевна | Заведующая отделением вспомогательных технологий в лечении бесплодия ФГБУ «Научный Центр акушерства, гинекологии и перинатологии им. В. И. Кулакова» Минздрава РФ, доктор медицинских наук |
| Леваков Сергей Александрович | Заведующий кафедрой акушерства и гинекологии Федерального медико-биологического агентства России, заведующий отделением гинекологии, доктор медицинских наук, профессор |
| Марченко Лариса Андреевна | Ведущий научный сотрудник отделения гинекологической эндокринологии ФГБУ «Научный Центр акушерства, гинекологии и перинатологии им. В.И.Кулакова» Минздрава РФ, доктор медицинских наук, профессор |
| Попов Александр Анатольевич | Заведующий отделением эндоскопии ГБУЗ МО «Московского областного научно-исследовательского института акушерства и гинекологии», доктор медицинских наук, профессор |
| Сонова Марина Мусабиевна | Заведующая отделением гинекологии, кафедра репродуктивной медицины Московского государственного медико-стоматологического университета им. А. И. Евдокимова, доктор медицинских наук, профессор |
| Хашукоева Ассият Зульчифовна | Профессор кафедры акушества и гинекологии лечебного факультета Российского национального исследовательского медицинского университета им. Н.И. Пирогова, доктор медицинских наук |
| Чернуха Галина Евгеньевна | Заведующая отделением гинекологической эндокринологии ФГБУ «Научный Центр акушерства, гинекологии и перинатологии им. В. И. Кулакова» Минздрава РФ, доктор медицинских наук, профессор |
| Яроцкая Екатерина Львовна | Заведующая отделом международного сотрудничества ФГБУ «Научный Центр акушерства, гинекологии и перинатологии им. В. И. Кулакова» Минздрава РФ, доктор медицинских наук |

В работе принимали участие эксперты:

Балева Инна Дмитриевна (Брянск), Боровкова Людмила Васильевна (Нижний Новгород), Бурак Андрей Теодозиевич (Калуга), Буренков Геннадий Михайлович (Вологда), Вартанова Ирина Владимировна (Санкт-Петербург), Гаспарян Сусанна Арташесовна (Ставрополь), Герасимов Алексей Михайлович (Иваново), Глухов Евгений Юрьевич (Екатеринбург), Гришин Игорь Игоревич (Москва), Давыдов Александр Ильгизирович (Москва), Доброхотова Юлия Эдуардовна (Москва), Дячук Александр Владимирович (Санкт-Петербург), Ермолова Наталья Викторовна (Ростов-на-Дону), Ипатова Марина Владимировна (Москва), Исаева Лариса Владимировна (Волгоград), Ищенко Анатолий Иванович (Москва), Ковалев Михаил Иванович (Москва), Киселев Станислав Иванович (Москва), Комличенко Эдуард Владимирович (Санкт-Петербург), Крутова Виктория Александровна (Краснодар), Кузнецова Ирина Всеволодовна (Москва), Кулавский Василий Агеевич (Уфа), Кулешов Виталий Михайлович (Новосибирск), Курашвили Юлия Борисовна (Москва), Лихачев Андрей Владимирович (Омск), Макаренко Татьяна Александровна (Красноярск), Маланова Татьяна Борисовна (Москва), Мальцева Лариса Ивановна (Казань), Обоскалова Татьяна Анатольевна (Екатеринбург), Политова Алла Константиновна (Москва), Сафронов Олег Владимирович (Челябинск), Смольникова Вероника Юрьевна (Москва), Спиридонова Наталья Владимировна (Самара), Стенява Наталья Николаевна (Москва), Тетелютина Фаина Константиновна (Ижевск), Тугушев Марат Талгатович (Самара), Ушков Дмитрий Александрович (Тюмень), Хамошина Марина Борисовна (Москва), Штыров Сергей Вячеславович (Москва), Ярмолинская Мария Игоревна (Санкт-Петербург).

Оглавление

| | |
|--|-----------|
| Введение..... | 6 |
| 1. Терминология и классификация | 8 |
| 2. Эпидемиология, этиология и патогенез..... | 11 |
| 3. Клиническая картина..... | 15 |
| 3.1 Эндометриоз и бесплодие | 16 |
| 3.2 Боль и эндометриоз | 19 |
| 4. Диагностика эндометриоза | 25 |
| 5. Лечение эндометриоза | 31 |
| 5.1 Хирургическое лечение эндометриоза | 31 |
| 5.2 Медикаментозное лечение эндометриоза | 35 |
| 5.3 Психосоциальная реабилитация | 40 |
| 5.4 Физиотерапия при лечении больных с эндометриозом | 41 |
| 6. Специальные вопросы | 45 |
| 6.1 Бессимптомный эндометриоз | 45 |
| 6.2 Эндометриоз и рак | 45 |
| 6.3 Эндометриоз в возрастном аспекте | 47 |
| Заключение | 52 |
| Список рекомендуемой литературы | 56 |
| Приложения | 62 |

Введение

Несмотря на большое число исследований, посвященных различным аспектам эндометриоза, до сих пор остаются невыясненными многие вопросы этиологии и патогенеза, особенностей клинической картины в зависимости от локализации процесса и тяжести течения заболевания, отсутствуют данные о сравнительной информативности отдельных методов диагностики и выявления рецидивов, эффективности различных методов лечения и реабилитации больных.

В литературе продолжает дискутироваться целый ряд теорий возникновения эндометриоза: нарушение эмбриогенеза, транслокация эндометрия из полости матки через маточные трубы на брюшину во время менструации или в ходе операций; диссеминация тканей эндометрия из полости матки по кровеносным и/или лимфатическим сосудам; развитие эндометриоза в результате нарушений гормональной регуляции в системе гипоталамус-гипофиз-яичники-органы-мишени; снижение иммунитета. В последние годы достаточно изучены теории, касающиеся неблагоприятных влияний окружающей среды на развитие заболевания и возможной роли наследственных факторов в его этиологии, однако данных за наличие определенного гена, ответственного за развитие эндометриоза, до сих пор не получено.

Высказаны предположения, основанные на результатах морфологических и иммунологических исследований, что эндометриоз матки, эндометриоидные кисты яичников, ретроцервикальный эндометриоз и эндометриоз брюшины малого таза могут иметь различное происхождение, но остаются неясными роль и степень участия важнейших систем организма в патогенезе определенных локализаций генитального эндометриоза.

Опубликовано большое количество работ, в которых представлена информативность различных методов исследования в диагностике эндометриоидных поражений и при прогнозе рецидивов эндометриоза, однако до последнего времени дискутируется диагностическая ценность каждого из них, особенно определение уровня онкомаркеров и иммунологических показателей. Известно, что в крови и перитонеальной жидкости больных эндометриозом повышается концентрация онкоантигенов, в том числе CA-125, являющегося специфичным для аденокарциномы яичника. Однако по последним данным (World Endometriosis Society, 2011), специфичность этого маркера при эндометриозе составляет 97%, а чувствительность – лишь 27%.

В настоящее время, по мнению большинства гинекологов, единственным радикальным методом лечения эндометриоидных поражений является хирургический. В то же время некоторые исследователи до операции, а подавляющее большинство после оперативного вмешательства применяют гормональную терапию (даназол, гестринон, гестагены, комбинированные оральные контрацептивы (КОК) и аналоги гонадотропин-рилизинг гормонов (аГнРГ). Остается недостаточно изученным влияние тех или иных препаратов на общее состояние больных, психоэмоциональную сферу, иммунологический статус, соотношение уровней гонадотропных и половых гормонов, содержание онкоантигенов в крови. Не разработаны алгоритмы того или иного способа лечения в зависимости от индивидуальных особенностей больных, клинико-анатомической характеристики эндометриоидных поражений, иммунологических и гормональных нарушений. Не описано влияние новых методов медикаментозного и комбинированного лечения эндометриоза при различных проявлениях заболевания (боль, нарушение менструального цикла, бесплодие, симптомы нарушения функции соседних органов).

Перед авторами стояла цель – подвести итог проводившимся в течение многих лет в России и за рубежом исследованиям, посвященным роли различных факторов в генезе эндометриоидных поражений и совершенствованию методов диагностики, лечения и реабилитации больных эндометриозом, а также разработать рекомендации по тактике их ведения для практикующего врача.

В главе 1 изложены современные представления о терминологии и классификации эндометриоза, в главе 2 – последние данные об этиологии и патогенезе этого заболевания, в главе 3 – клиническая картина эндометриоза различной локализации и тяжесть течения. Прицельно рассмотрены болевой синдром и тактика ведения пациенток с бесплодием, обусловленным эндометриозом. В главе 4 проанализирована информативность новейших методов диагностики этой патологии (ультрасонография, спиральная компьютерная и магнитно-резонансная томография, лапаро- и гистероскопии, гистеросальпингография и др.). В главе 5 рассмотрены принципы хирургического и комбинированного лечения и мониторинга больных с распространенными формами эндометриоза. Проведена сравнительная оценка действия различных гормональных препаратов (гестагены, антигонадотропины, КОК и аГнРГ), используемых в лечении распространенных форм эндометриоза и эндометриоидных поражений, особенно с вовлечением в процесс соседних органов. Доказано, что наиболее эффективной профилактикой рецидивов при распространенных формах эндометриоза и невозможности радикально удалить очаг является комбинированная терапия, включающая адекватную операцию (желательно лапароскопическим доступом), и последующий 6-месячный или более (при возможности) курс гормональной терапии с применением новых режимов гормональной и противовоспалительной терапии, в том числе новых низкодозированных препаратов (диеногест) в продолжительном лечении эндометриоза. Представлены не только альтернативные подходы к хирургическим методам, объемам, доступам оперативных вмешательств при эндометриозе, но и преимущества, а так же недостатки использования различных энергий – электро-и лазерной энергии, гармонического скальпеля. В главе 6 рассмотрены специальные вопросы – бессимптомный эндометриоз, эндометриоз и рак, лечение

которых создает много проблем исследователям и практикующим врачам. Учитывая, что заболевание может встречаться в любом возрасте, особое внимание уделено эндометриозу в возрастном аспекте.

Критерии доказательности исследований

В последние годы благодаря работе, проводимой специалистами многих стран, и возросшему авторитету доказательной медицины стало возможным создание руководств, рекомендаций и систематических обзоров данных, позволяющих практикующему врачу принять конкретные клинические решения.

Рейтинговая система оценки научных исследований позволяет практикующему врачу ориентироваться в огромном количестве экспериментальных и клинических данных. Категорий доказательности исследования может быть несколько (от 3 до 5–7), их обозначают латинскими цифрами и чем меньше цифра, тем большую достоверность имеют результаты данного исследования. Применительно к проблеме эндометриоза обычно выделяют три *категории доказательности*:

- **Категория I** – хорошо разработанные, крупные, рандомизированные, контролируемые исследования, данные мета-анализов или систематических обзоров;
- **Категория II** – когортные исследования и исследования типа случай-контроль;
- **Категория III** – неконтролируемые исследования и консенсусы специалистов.

Для рекомендаций по лечению эндометриоза в большинстве стран выделяют 3 уровня доказательности – A, B, C. Рекомендации уровня A базируются на результатах исследований, относимых к I категории доказательности и, следовательно, это наиболее высокий уровень достоверности. Достоверность рекомендаций уровня B также высока – при их формулировании используют материалы исследований II категории доказательности. Рекомендации уровня C основаны на неконтролируемых исследованиях и консенсусах специалистов (III категория доказательности).

Классификация уровней доказательности и градации рекомендаций

Классификация уровней доказательности

- **Ia** Доказательства, основанные на мета-анализе рандомизированных контролируемых исследований (РКИ)
- **Ib** Доказательства, основанные как минимум на одном РКИ с хорошим дизайном
- **IIa** Доказательства, основанные как минимум на одном контролируемом исследовании с хорошим дизайном без рандомизации
- **IIb** Доказательства, основанные как минимум на одном квазиэкспериментальном исследовании с хорошим дизайном
- **III** Доказательства, основанные на мнениях авторитетных специалистов, базирующихся на их клиническом опыте, данных описательных исследований или сообщениях экспертных комитетов

Градации рекомендации

A Требуется как минимум одно РКИ хорошего общего качества и содержания, соответствующего теме данной рекомендации (уровни доказательности Ia, Ib).

B Требуется достоверных данных, полученных в ходе хорошо контролируемого клинического исследования, но не РКИ, по теме данной рекомендации (уровни доказательности IIa, IIb, III).

C Требуется доказательств, полученных на основе отчетов экспертных комитетов или мнения и/или клинического опыта авторитетных специалистов. Указывает на отсутствие доступных клинических исследований хорошего качества (уровень доказательности IV).

* Американская рабочая группа по профилактическим мероприятиям (U.S. Preventive Services Task Force (USPSTF))

Глава 1. ТЕРМИНОЛОГИЯ И КЛАССИФИКАЦИЯ

Терминология

Примерно 1600 лет до н.э. в одном из египетских папирусов были описаны патологические изменения, обозначаемые в настоящее время термином «эндометриоз» [цит. по Sanfilippo J.S., 1994]. В 1860 г. von Rokitansky впервые подробно описал эндометриоз в виде «шоколадных кист» и «наружного эндометриоза», определив их как эндометриальные железы и стромы, обнаруживаемые вне матки. Термин «эндометриоз» был предложен в 1892 г. Blair Bell.

Ph. Koninckx в 1994 г. предложил называть термином «эндометриоз» только анатомический субстрат; а заболевание, связанное с этим субстратом и проявляющееся определенными симптомами – «эндометриозной болезнью». Эндометриоз традиционно подразделяют на генитальный и экстрагенитальный, а генитальный в свою очередь – на внутренний (эндометриоз тела матки) и наружный (эндометриоз шейки матки, влагалища, промежности, ретроцервикальной области, яичников, маточных труб, брюшины, прямокишечно-маточного углубления). Насчитывают более 20 гистологических вариантов наружного эндометриоза, в том числе таких как интраперитонеальный или субперитонеальный (везикулярный – кистозный или полиповидный), а также мышечно-фиброзный, пролиферативный, кистозный (эндометриозные кисты).

В последние годы «внутренний эндометриоз» все чаще рассматривают как совершенно особое заболевание и его обозначают термином «аденомиоз». Некоторые авторы считают, что ретроцервикальный (deep infiltrative endometriosis) является особой разновидностью заболевания, более схожей с аденомиозом.

В течение последних 50 лет разработано более 10 классификаций эндометриоза, к сожалению, ни одна из них не признана универсальной.

Классификации эндометриоза

- по происхождению [Redwine D., 1987];
- по глубине поражения [Martin D., 1989];
- локализациям экстрагенитального эндометриоза [Rock J. et al., 1989];
- анатомическим проявлениям [Huffman et al., 1951; Rivaet et al., 1962; Beecham et al., 1966, R. Kistner, 1977;

— по локализации и площади поражения, сопутствующему спаечному процессу [rASRM, 1996];

— по морфофункциональным особенностям и этиопатогенезу [Wicks, Larson et al., 1949; Koninckx Ph., 1994; Nisolle M. et al., 1997; Brosens I. et al., 2000];

— по анатомическим характеристикам и необходимому объему вмешательства, т.е. клиническая классификация эндометриоза [Адамян Л. В. и др., 1993; Acosta A., 1973, Buttram et al., 1978]. В Научном центре акушерства, гинекологии и перинатологии им. В.И. Кулакова на протяжении многих лет применяют представленные ниже клинико-анатомические классификации эндометриоза тела матки, эндометриозных кист яичников и ретроцервикального эндометриоза, предусматривающие выделение четырех стадий распространения патологического процесса [Адамян Л. В., 1992, 1998]. (рис.1.1.)

Для внутреннего эндометриоза:

- **стадия I** – патологический процесс ограничен подслизистой оболочкой тела матки;
- **стадия II** – патологический процесс переходит на мышечные слои;
- **стадия III** – распространение патологического процесса на всю толщу мышечной оболочки матки до ее серозного покрова;
- **стадия IV** – вовлечение в патологический процесс, помимо матки, париетальной брюшины малого таза и соседних органов.

Аденомиоз может быть диффузным, очаговым или узловым и кистозным. Характерное отличие от миомы матки – отсутствие капсулы и четких границ.

Для эндометриозных кист яичников:

- **стадия I** – мелкие точечные эндометриозные образования на поверхности яичников, брюшине прямокишечно-маточного пространства без образования кистозных полостей;
- **стадия II** – эндометриозная киста одного яичника размером не более 5–6 см с мелкими эндометриозными включениями на брюшине малого таза. Незначительный спаечный процесс в области придатков матки без вовлечения кишечника;
- **стадия III** – эндометриозные кисты обоих яичников (диаметр кисты одного яичника более 5–6 см и небольшая эндометриозная киста другого). Эндометриозные гетеротопии небольшого размера на париетальной брюшине малого таза. Выраженный спаечный процесс в области придатков матки с частичным вовлечением кишечника;
- **стадия IV** – двусторонние эндометриозные кисты яичников больших размеров (более 6 см) с переходом патологического процесса на соседние органы – мочевой пузырь, прямую и сигмовидную кишку. Распространенный спаечный процесс.

Для эндометриоза ретроцервикальной локализации – клиническая классификация, определяющая объем

вмешательства и тактику лечения [Адамян Л. В., 1993]:

- **стадия I** – эндометриоидные очаги располагаются в пределах ректовагинальной клетчатки;
- **стадия II** – прорастание эндометриоидной ткани в шейку матки и стенку влагалища с образованием мелких кист и в серозный покров ректосигмоидного отдела и прямой кишки;
- **стадия III** – распространение патологического процесса на крестцово-маточные связки, серозный и мышечный покров прямой кишки;
- **стадия IV** – вовлечение в патологический процесс слизистой оболочки прямой кишки с распространением процесса на брюшину прямокишечно-маточного пространства с образованием спаечного процесса в области придатков матки. Несомненно, истинную степень тяжести заболевания определяют той клинической картиной, которая характеризует течение ее конкретного варианта.

Однако не всегда имеется корреляция между выраженностью симптоматики, локализацией и распространенностью патологического процесса.

Указанные классификации, являясь клиническими, отражают степень распространения (в том числе, при инфильтрирующей форме), форму заболевания (узловая, очаговая, диффузная, кистозная – при аденомиозе) или глубину проникновения в соседние органы на примере ретроцервикального эндометриоза (инфильтративная форма), что служит руководством к действию при выборе тактики ведения, доступа и объема операции и подбора индивидуальной послеоперационной программы реабилитации, включающей гормональное лечение, использование нестероидных противовоспалительных препаратов, физические факторы и лечение с привлечением смежных специалистов.

C. Charpon (2003) предложил классификацию глубокого инфильтративного эндометриоза с вовлечением соседних органов по анатомическим проявлениям и необходимому объему вмешательства.

Одной из наиболее широко применяемых в мировой практике стала предложенная в 1979 году Американским обществом фертильности (с 1995 года – Американское общество по репродуктивной медицине) и пересмотренная в 1996 году классификация, основанная на подсчете общей площади и глубины эндометриоидных гетеротопий, выраженных в баллах:

I стадия – минимальный эндометриоз (1–5 баллов);

II стадия – легкий эндометриоз (6–15 баллов);

III стадия – умеренный эндометриоз (16–40 баллов);

IV стадия – тяжелый эндометриоз (более 40 баллов).

Классификация не лишена недостатков, главный из которых – частое несоответствие стадии распространения, определенной путем подсчета баллов, истинной тяжести заболевания и отсутствие должной оценки инфильтративных форм (ретроцервикальный эндометриоз и др.). В связи с этим для описания более тяжелых инвазивных форм заболевания в дополнение к rAFS хирургами-эндоскопистами был разработан новый инструмент – классификационная система ENZIAN (Tuttles F и соавт., 2005). Ввиду значительной сложности и частичного совпадения с rAFS, она была пересмотрена в 2010 г., стала более легкой в исполнении, однако пока не получила широкого распространения. Адаптация ENZIAN позволила бы снизить диагностирование глубокого инфильтративного эндометриоза на 36%.

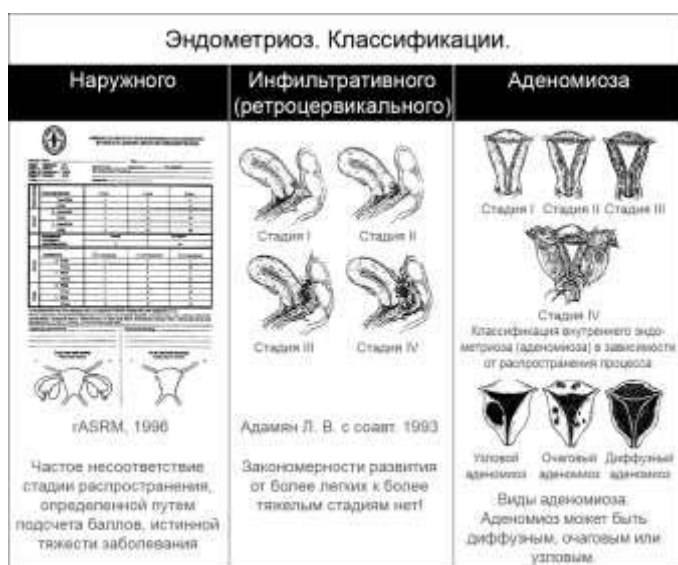

Рис. 1.1. Классификации эндометриоза

В настоящий момент Американская Ассоциация гинекологов-эндоскопистов (AAGL) разрабатывает систему классификации, которая будет сфокусирована в основном на характеристике боли (L.C.Giudice, 2012). Можно надеяться, что активно проводимые исследования в области визуализации, биомаркеров, гистологии и генома в скором времени предоставят полезную информацию для разработки новой классификационной системы с учетом новых данных в

изучаемых областях.

МКБ 10 – Международная классификация болезней 10-го пересмотра

N80.0 Эндометриоз матки, Аденомиоз,

N80.1 Эндометриоз яичников,

N80.2 Эндометриоз маточных труб,

N80.3 Эндометриоз тазовой брюшины,

N80.4 Эндометриоз ректовагинальной перегородки и влагалища,

N80.5 Эндометриоз кишечника,

N80.6 Эндометриоз кожного рубца,

N80.8 Другой эндометриоз,

N80.9 Эндометриоз неуточненный.

Глава 2. ЭПИДЕМИОЛОГИЯ, ЭТИОЛОГИЯ И ПАТОГЕНЕЗ

Эпидемиология

Согласно последним данным, эндометриозом во всем мире болеют примерно 176 млн женщин в основном репродуктивного возраста (каждая десятая). Первые проявления заболевания приходятся на тот момент времени, когда женщины получают образование, делают карьеру, строят партнерские отношения или создают семью. Годы изнуряющей боли, бесплодия, sporadической, а иногда полной потери трудоспособности препятствуют раскрытию потенциала и полной реализации возможностей этих женщин в экономической, социальной сфере и в семье, что позволяет отнести эндометриоз к социально значимым заболеваниям.

Особую обеспокоенность вызывает тот факт, что первые признаки заболевания (тазовая боль) появляются и становятся все более очевидными еще в подростковом периоде. Ранняя постановка диагноза и направление к соответствующему специалисту могут помочь пациенткам получить своевременную адекватную терапию эндометриоза, что имеет ключевое значение для профилактики дальнейшего его прогрессирования, сохранения репродуктивного здоровья и качества жизни в целом. Международная Ассоциация Эндометриоза, проведя очень важный опрос среди пациенток с диагностированным эндометриозом, установила, что примерно у 50% участниц симптомы возникли в возрасте 24 лет, у 21% – до 15 лет, а у 17% – между 15 и 19 годами. В другом исследовании ретроспективный анализ динамики проявлений заболевания также выявил достаточно ранний средний возраст первичной манифестации эндометриоза – 15,9 года. В связи с этим эндометриоз называют «упущенным» заболеванием, поскольку в среднем проходит 7–8 лет от момента появления первых симптомов заболевания до постановки диагноза.

Этиология

Эндометриоз может рассматриваться как хроническое гинекологическое заболевание, главными клиническими проявлениями которого является персистирующая боль и бесплодие – представляет доброкачественное разрастание вне полости матки ткани по морфологическим и функциональным свойствам, подобной эндометрию. В ряде случаев после успешного хирургического удаления очага эндометриоза (яичника или брюшины) симптомы болезни самостоятельно (без дополнительного лечения) ликвидируются и наступает беременность в естественном цикле у женщин с бесплодием. Существуют три клинически различные формы заболевания: эндометриозидные очаги на поверхности брюшины малого таза и яичников (перитонеальный эндометриоз), кисты яичников (эндометриомы) и солидные образования сложной структуры, включающие наряду с эндометриозидной тканью жировую и мышечно-фиброзную (ректовагинальные эндометриозидные узлы); каждая из трех форм может обладать или не обладать тенденцией к инфильтративному росту. Все три формы эндометриоза могут быть вариантами одного патологического процесса или в результате различных механизмов развития, однако их общими гистологическими характеристиками являются присутствие эндометриальных стромальных и эпителиальных клеток (1); персистирующие кровоизлияния в очаге (2) и признаки воспаления (3).

Впервые клинический случай эндометриоза был описан Рокитанским почти 150 лет назад, однако до сегодняшнего времени механизмы этого многофакторного многокомпонентного заболевания окончательно не ясны, что затрудняет поиск эффективных методов лечения. Суть имплантационной теории, которая имеет много сторонников, заключается в том, что жизнеспособные элементы эндометриальной ткани заносятся в другие органы и ткани при ретроградном продвижении менструальной крови (через маточные трубы, а также во время гинекологических операций) и «приживаются» на новом месте, образуя очаги эндометриоза. Кроме того предполагают возможность метастазирования эндометриальных частиц лимфогенным и гематогенным путем с их последующей имплантацией. Однако эндометриоз диагностируют в препубертатном периоде, при врожденном отсутствии матки и в постменопаузе, что свидетельствует о более сложных механизмах этого загадочного заболевания. Согласно теории целомической метаплазии, появление эндометриоподобной ткани в эктопических очагах может быть обусловлено метаплазией мезотелия брюшины или плевры, эндотелия лимфатических сосудов, эпителия канальцев почек и ряда других тканей под воздействием различных гормональных и/или воспалительных нарушений. При этом ведущую роль в патофизиологии эндометриоза могут играть интерлейкины и другие провоспалительные медиаторы, способствующие эктопическому имплантированию и последующему росту эндометриозидных гетеротопий. Однако строго научных подтверждений метапластическая теория патогенеза эндометриоза не получила.

Согласно *эмбриональной* теории, источником образования эндометриозидных гетеротопий могут быть элементы эмбрионального целомического эпителия, располагающиеся между зрелыми клетками мезотелия, из которых в эмбриональном периоде формируются половые органы, в том числе эндометрий. В пользу данной теории свидетельствует не только развитие эндометриоза у детей и подростков 11–12 лет, но и частое сочетание эндометриоза с пороками развития половых органов. В последние годы все большее значение имеют *генетические* и *эпигенетические факторы*. Во время эмбриональной дифференцировки женского генитального тракта различные неблагоприятные

экологические или генетические факторы могут вызывать эпигенетические изменения в эндометриальных стволовых (прогениторных) клетках, предназначенных для формирования различных органов и тканей малого таза, оказывающие негативное влияние на экспрессию генов, кодирующих стероидогенный фактор 1 (СФ-1) и эстрогеновый рецептор β (ЭР- β). Эти эпигенетические изменения включают так называемое деметилирование – активацию и чрезмерную экспрессию СФ-1 и ЭР- β , играющих ключевую роль в патогенезе эндометриоза. Полагают, что генетическая предрасположенность к чрезмерной продукции СФ-1 и ЭР- β может приводить к развитию эндометриоза у женщин *в любом возрасте*. В ответ на воздействие провоспалительных веществ, особенно простагландина E2 (ПГЕ2), в эндометриоидных клетках СФ-1 связывается со многими стероидогенными генами, включая ген ароматазы, что приводит к усилению образования эстрадиола, а с помощью ЭР- β эстрадиол стимулирует активность фермента циклооксигеназы типа 2 (ЦОГ-2), способствуя гиперпродукции ПГЕ2. Связывание ЭР- β с промоторной зоной прогестероновых рецепторов (ПР) снижает их экспрессию, являясь одной из причин развития резистентности к прогестерону – еще одного ключевого звена патогенеза эндометриоза.

Патогенез

Наиболее распространенной теорией патогенеза эндометриоза является представленная J.A. Sampson гипотеза об имплантации жизнеспособных клеток эндометрия в области малого таза при ретроградной менструации, однако этот процесс является физиологическим и его диагностируют у 70-90% женщин, а заболевание развивается только в 10% случаев. По-видимому, два взаимосвязанных патогенетических звена играют ключевую роль в успешной имплантации в брюшину малого таза, выживании и дальнейшем развитии эндометриоидных имплантов. С одной стороны для молекулярно-генетических дефектов эутопического эндометрия характерны патологические каскады синтеза эстрогенов, цитокинов, простагландинов и металлопротеиназ, которые приводят к снижению процессов спонтанного апоптоза. Таким образом, эндометриоидная ткань только подобна ткани нормального эндометрия, а с другой – иммунные нарушения на разном уровне модулируют пролиферацию и локализацию клеток (1); процессы апоптоза (2); механизмы неангиогенеза (3), что в целом нарушает физиологические процессы элиминации эндометриоидных клеток.

Ключевые патогенетические звенья эндометриоза тесно взаимосвязаны и, помимо ретроградной менструации, включают чрезмерную локальную продукцию эстрогенов, резистентность к прогестерону, воспаление и неангиогенез, что не позволяет ингибировать патологический процесс на начальных стадиях и объясняет инфильтративный рост, инвазию в окружающие ткани с их последующей деструкцией и распространение поражений.

Гормональные рецепторы. Некоторые наследственные генетические типы полиморфизм ЭР и ПР предрасполагают к развитию эндометриоза. В эндометриоидной ткани уровни ядерных рецепторов к эстрогенам и прогестерону резко меняются по сравнению с нормальным эндометрием. Существует два типа эстрогеновых рецепторов (ЭР- α и ЭР- β), при этом активность ЭР- α связана с пролиферацией эндометрия, а функция ЭР- β остается до конца не ясной. Экспрессия ЭР- β в 142 раза выше в эндометриоидной ткани, чем в нормальном эндометрии, а концентрация ЭР- α только в 9 раз превышает таковую. ЭР- β в стромальных эндометриоидных клетках оккупирует промоторную зону ЭР- α , снижая их активность и экспрессию. В нормальном эндометрии уровень изоформ прогестероновых рецепторов [(ПР): ПР-А и ПР-В] прогрессивно повышается в течение пролиферативной фазы, достигая пика непосредственно перед овуляцией, а затем снижается после овуляции, что свидетельствует о том, что эстрадиол стимулирует их уровень. При эндометриозе в эутопическом эндометрии обнаруживают обе изоформы рецепторов к прогестерону (ингибирующие эффекты этого гормона ПР-А и ПР-В, а также играющие стимулирующую роль), в то время как в эндометриоидных гетеротопиях мРНК ПР-В практически не выявляют, что еще раз подтверждает резистентность к эндометриозу.

Локальная гиперэстрогения играет ключевую роль в развитии эндометриоза и сочетанных форм заболевания (например, с миомой матки), поскольку подавление синтеза эстрогенов под влиянием аГнРГ, КОК, прогестиннов и ингибиторов ароматаз уменьшает клиническую симптоматику и агрессивность очагов. У здоровых женщин экспрессия ароматазы в эндометрии не определяется в отличие от женщин с эндометриозом, у которых она к тому же повышается под воздействием ПГЕ2 и других провоспалительных медиаторов при попадании этих клеток в брюшную полость. Важную роль играет также недостаточная продукция фермента 17 β -гидроксистероид-дегидрогеназы типа 2 (17 β -ГСД типа 2), превращающего эстрадиол в более слабый эстрон. Полагают, что недостаточность фермента 17 β -ГСД типа 2 в определенной степени также связана с резистентностью эктопически расположенной эндометриоидной ткани к прогестерону.

Резистентность к прогестерону. В норме прогестерон вызывает децидуализацию стромальных клеток и секреторную трансформацию эпителиальных. Молекулярными маркерами влияния прогестерона являются повышение продукции эпителием гликоделина – гликопротеина, образующегося в секреторном эндометрии в лютеиновую фазу цикла, и стромального пролактина. Однако прогестерон индуцирует гораздо меньшее количество пролактина в стромальных клетках эндометриоидной ткани по сравнению с нормальным эндометрием, что также отражает развивающуюся к этому гормону при эндометриозе резистентность. Эндометриоидная ткань становится нечувствительной к антипролиферативным эффектам прогестерона вследствие доминирующего преобладания «ингибиторной» изоформы ПРА и крайне низких уровней рецепторов к прогестерону в целом. Резистентность к прогестерону приводит к повышению индуцированной E2 пролиферации эндометрия, усилению активности металлопротеиназ, секреции простагландинов и

повышению сократительной активности матки, а с другой стороны, – к снижению процессов децидуализации эндометрия, противовоспалительной активности и апоптоза.

Таким образом, при эндометриозе происходит нарушение баланса активности ферментов, участвующих в метаболизме эстрогенов и прогестерона, что приводит к усилению пролиферативных влияний локального эстрадиола и снижению концентрации прогестерона, играющего защитную роль.

Провоспалительные процессы. Воспаление, являющееся ключевой характеристикой эндометриозной ткани, связано с чрезмерной продукцией простагландинов, металлопротеиназ, цитокинов, хемокинов и др. Образование этих провоспалительных белков и ассоциированных иммунных клеток в микроокружении имплантов существенно влияет на события, результатом которых являются инвазия эндометриозной ткани в брюшину и дальнейшее прогрессирование заболевания. Повышение уровня цитокинов, характеризующих острую воспалительную реакцию [таких как интерлейкин-1 β (ИЛ-1 β), ИЛ-6 и фактор некроза опухоли (ФНО)], способствует прикреплению фрагментов эндометриозной ткани к поверхности брюшины, а протеолитические мембранные металлопротеиназы – дальнейшей имплантации этих клеток. При эндометриозе провоспалительные цитокины (ИЛ-1, ИЛ-6, ИЛ-8), различные ростовые факторы [туморонекротический фактор- α (ТНФ- α)] и инсулиноподобный фактор роста-I (ИПФР-I), а также простагландины составляют перитонеальную среду, чрезвычайно сходную с таковой при новообразованиях яичника.

При эндометриозе провоспалительные реакции тесно взаимосвязаны с **антиапоптотическими механизмами**: повышение экспрессии антиапоптотического гена Bcl-2 и подавление таковой проапоптотического фактора BAX, наряду со снижением активности вследствие генетических мутаций туморо-супрессивного гена p53; усиление активности матричных металлопротеиназ (ММП-3); повышение экспрессии Fas лиганда (FasL) и ИЛ-8, усиливающих апоптоз Т-лимфоцитов, в результате чего эндометриальным клеткам удается «избежать» элиминации. Макрофаги продолжают продуцировать цитокины, простагландины и ростовые факторы, многие из которых усиливают образование эстрогенов на локальном уровне, что в свою очередь способствует потере способности макрофагов к фагоцитозу эктопически расположенных клеток эндометрия и потенцирует неоангиогенез.

Взаимосвязь гормональных и провоспалительных нарушений. Повышение концентрации провоспалительных веществ, особенно ПГЕ2, является ключевым механизмом локального повышения продукции эстрогенов. В свою очередь постоянная локальная продукция эстрогенов способствует повышению образования ПГЕ2 вследствие их стимулирующего влияния на фермент ЦОГ-2, представленный в более высокой концентрации в клетках стромы эктопически расположенного эндометрия. Таким образом, создается патологически «замкнутый круг», объясняющий взаимосвязь между локальной продукцией эстрогенов, усилением пролиферации клеток и процессами воспаления в эндометриозных очагах. Эстрогены повышают выживаемость и персистенцию эндометриозной ткани, а простагландины и цитокины являются медиаторами боли, воспаления и бесплодия. Чрезмерное образование на локальном уровне эстрогенов и простагландинов наряду с развитием резистентности к прогестерону и неоангиогенезом, с клинической точки зрения наиболее важные вопросы дальнейшей разработки патогенетически обоснованных методов лечения.

Неоангиогенез – ключевое звено в формировании и развитии различных форм эндометриоза, поскольку васкуляризация эндометриозных имплантов является одним из наиболее важных факторов их инвазии в окружающую ткань. Перитонеальная жидкость у больных с эндометриозом содержит значительное количество разнообразных высокоактивных ангиогенных факторов, контролирующих процессы ангиогенеза, включающих факторы роста фибробластов и гепатоцитов, трансформирующие факторы роста ТФР- α и ТФР- β , а также ингибиторы ангиогенеза (ангиостатин, эндостатин и тромбоспондин). В этом отношении особенно значимы белки семейства гликопротеинов – сосудистые эндотелиальные факторы роста (СЭФР), особенно СЭФР-А, принимающие участие в процессах физиологического и патологического ангиогенеза. СЭФР-А оказывает модулирующее влияние на элонгацию, митозы и миграцию эндотелиальных клеток и продуцирование ими протеаз, вызывает расширение за счет оксида азота и увеличение проницаемости микрососудов, что способствует улучшению питания эндометриальных клеток еще до начала образования новых сосудов. Выявлена положительная корреляция между содержанием СЭФР-А в перитонеальной жидкости и тяжестью эндометриоза. До сих пор не ясен источник чрезмерного продуцирования этого фактора. По-видимому, не только эндометриозные очаги, но и перитонеальные макрофаги обладают способностью синтезировать и секретировать СЭФР. Помимо ангиогенеза как такового, новые сосуды могут развиваться также из циркулирующих эндотелиальных прогениторных клеток, которые рекрутируются и инкорпорируются в места усиленной васкуляризации.

Таким образом, у больных с эндометриозом воспалительные и иммунные ответы, ангиогенез и апоптоз изменены в сторону воспроизводства эндометриозной ткани.

Загрязнение окружающей среды. Техногенная революция, произошедшая в последние десятилетия, привела к появлению мегаполисов, а также нарушению естественных экологических связей с развитием иммунопатологических состояний у человека. Неблагоприятная экологическая обстановка, в том числе загрязнение окружающей среды вредными побочными продуктами промышленного производства, вносит свой вклад и в возникновение эндометриоза, что подтверждает высокая заболеваемость в США, Бельгии, Италии, Израиле по сравнению с развивающимися странами. В настоящее время много внимания уделяют изучению генов детоксикации в развитии эндометриоза, которые могут приводить к нарушению слаженного антиоксидантного действия в условиях оксидативного стресса и хронической

воспалительной реакции, характерных для эндометриоза. В последние годы доказана роль бензофенолов-3 в развитии эндометриоза. Наследственные или приобретенные (например, под воздействием диоксинов) нарушения ангиогенного и/или иммунного ответа могут предрасполагать к эктопической имплантации эндометриальных клеток, транспортируемых в брюшную полость с ретроградной менструацией. Установлено, что у женщин с высоким уровнем диоксинов в сыворотке риск развития эндометриоза удваивается.

Отсутствие мотивации к своевременной реализации репродуктивной функции. В прежние времена женщина, выполняя своё прямое предназначение, пребывала в состоянии так называемой физиологической аменореи (беременность и лактация) сроком до двух лет. На протяжении всей жизни у нее было до 60 менструальных циклов. В силу того, что современные женщины поздно и мало рожают, они имеют в общей сложности до 400–600 менструальных циклов. Доказано, что менструальный рефлюкс, т.е. попадание некоторого количества эндометриальных клеток в брюшную полость через маточные трубы, является универсальным фактором агрессии, который при персистирующем воздействии приводит к резкому ослаблению иммунной системы и возникновению неадекватного ответа. Таким образом, одной из мер профилактики эндометриоза, а также бесплодия, ассоциированного с этим заболеванием, является пропаганда своевременной реализации репродуктивной функции женщины, культа семьи, воспитания полноценного потомства и следования здоровому образу жизни в целом.

Заключение. Предложено огромное число теорий этиопатогенеза эндометриоза, однако лежащие в основе его развития фундаментальные биологические механизмы остаются до конца не ясными. В большинстве случаев в развитии эндометриоза участвует несколько этиопатогенетических фактора. Выявлена ключевая роль определенных характеристик эутопического эндометрия и подтверждена важность влияния молекулярно-биологических процессов (снижение апоптоза, пролиферация, инвазия, неоангиогенез) на формирование эндометриоидных гетеротопий, клиническое течение и прогноз заболевания. Установлено, что огромное число иммуномодуляторов, включающих хемокины, провоспалительные цитокины, белковые ростовые факторы и факторы ангиогенеза, наряду с половыми стероидными гормонами формируют сложную сеть веществ, играющих важную роль в развитии и прогрессировании эндометриоидных гетеротопий. Выживание эндометриоидных клеток, воспаление и нарушение клеточной дифференциации при эндометриозе связаны с дефектом стромальных клеток, включающим чрезмерную продукцию эстрогенов и простагландинов наряду с резистентностью к прогестерону. Все эти характеристики взаимосвязаны и во многом определяются эпигенетическими изменениями.

За последние годы значительно повысилось финансирование исследований в области эндометриоза и эксперты полагают, что пришло время для кардинальных научных успехов, основанных на новых методах клеточной и молекулярной биологии, генетики, типировании ткани, иммунологии, которые позволят определить реальные причины возникновения и развития этого загадочного заболевания. Только, когда мы поймем до конца – что такое эндометриоз, мы сможем его эффективно лечить.

Глава 3. КЛИНИЧЕСКАЯ КАРТИНА

Эндометриоз чаще всего диагностируют у женщин репродуктивного возраста (25–40 лет). Средний возраст больных с эндометриодными кистами составляет примерно 30 лет ($31,1 \pm 1,9$), с внутренним эндометриозом – 40 лет ($42,1 \pm 3,1$).

Форм эндометриоза множество, проявления многоликие, поэтому крайне сложно проводить стандартизацию лечения (рис. 3.1, 3.2, 3.3).

Больные эндометриозом, как правило, имеют неблагоприятный преморбидный фон. Кроме того, у каждой второй женщины налицо нейропсихические и вегето-сосудистые нарушения. Эндометриоз нередко сочетается с миомой матки и гиперпластическими процессами эндометрия (в 34% случаев).

Для больных аденомиозом (внутренний эндометриоз) характерно появление кровянистых выделений до и после менструации (скудные, темного «шоколадного» цвета), большая не только продолжительность менструации, но и ее обильность (при III–IV ст. распространения вплоть до меноррагий) и как следствие снижение уровня гемоглобина в крови и анемия.

Наиболее важный клинический симптом эндометриоза – боль, связанная с менструальным циклом: тянущего характера внизу живота и в области поясницы в течение всего месяца, усиливающаяся накануне менструации и резко болезненные менструации (дисменорея). Жалобы на диспареунию (боли при половой жизни) предъявляют 26–70% больных генитальным эндометриозом, бесплодие (как первичное, так и вторичное) фиксируют в 46–50% случаев. В некоторой степени болевые симптомы, могут зависеть от локализации поражений.

При локализации глубокого инфильтрирующего эндометриоза в области позадматочного пространства или крестцово-маточных связок больные отмечают резкую боль, иррадирующую во влагалище, прямую кишку, промежность, бедра, усиливающуюся в положении сидя и при дефекации (дисchezия). Дизурия (болезненность при мочеиспускании) может иметь место при поражении эндометриозом мочевого тракта. На ранних стадиях заболевания такая боль возникает периодически, при эндометриозе III–IV стадии она, как правило, приобретает постоянный характер, кроме того, при прорастании эндометриоза в мочевой пузырь или прямую кишку может появляться кровь в стуле или моче. Некоторые больные указывают на боль в середине менструального цикла, связанную с овуляцией, тазовые ишалгии, поясничную и предменструальную боль, которые постепенно приводят к нарушениям иннервации, воспалительным процессам в области тазовых нервных сплетений. Ишалгии, люмбаго, радикулиты очень характерны для этих больных. Нередко пациентка длительное время лечится от воспаления придатков матки, в то время как основной причиной боли является эндометриоз. У многих женщин перед менструацией появляются головная боль, нервозность, ухудшение настроения, снижение работоспособности и нарушение сна, она ждет и боится появления боли.

Диагностика – определение анатомо-морфологической формы

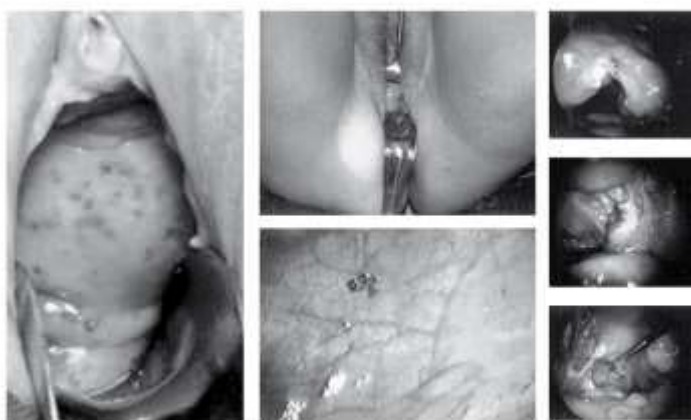

Рис. 3.1. Различные формы эндометриоза (на фото – лапароскопические и влагалищные операции)

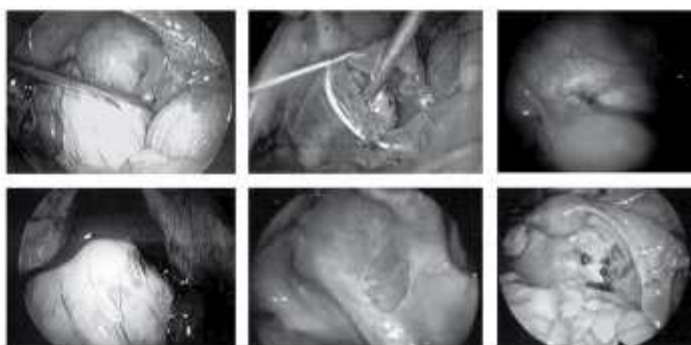


Рис 3.2. Кистозные (эндометриодная киста) и инфильтративные формы эндометриоза (на фото – лапароскопические операции)

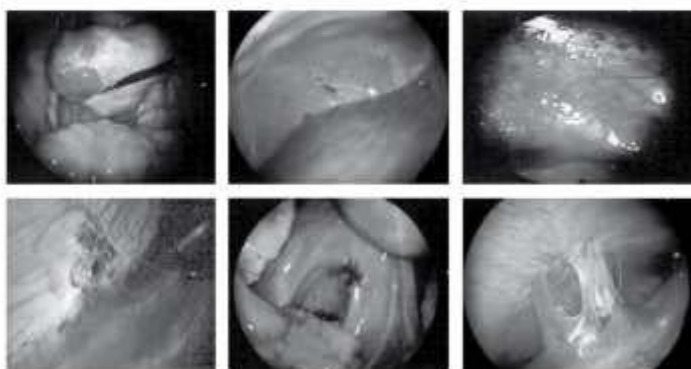


Рис. 3.3. Распространенный эндометриоз брюшины, диафрагмы, ретроцервикальный (на фото – лапароскопические операции)

Однако не всегда наблюдают корреляцию между размером очага поражения, длительностью процесса и клинической картиной заболевания. Эндометриоидная киста яичников больших размеров может не вызывать болевую симптоматику и быть случайной находкой во время профилактического осмотра, а минимальное распространение эндометриоза на брюшину малого таза, крестцово-маточные связки и/или на прямокишечно-влагалищную перегородку – нередко сильную боль, приводящую к потере трудоспособности.

Трудность диагностики заключается в крайне субъективном характере восприятия боли и в значительной вариабельности того, что можно считать «нормальной» или приемлемой степенью боли у отдельных женщин. Боль – это психофизиологическая оценка женщиной неприятных ощущений, связанных с действительным или потенциальным повреждением тканей и во многом обусловленных особенностями ее личности (невротизм, ипохондрия и истерия) и порогом восприятия боли. Желательно, чтобы пациентка в течение хотя бы одного цикла отметила в менструальном календаре дни, в которые она ощущала боль с учетом нарастания ее интенсивности (см. «Эндометриоз и боль»).

Одна из наиболее частых причин обращения больных эндометриозом за врачебной помощью – бесплодие. При отдельных вариантах эндометриоза, характеризующихся серьезными нарушениями анатомических структур в области придатков матки, бесплодие является прямым следствием таких повреждений, как утолщение и перифокальное воспаление или окклюзия маточных труб, спаечная деформация фимбрий, полная изоляция яичников перивариальными спайками, повреждение тканей яичников эндометриоидными кистами (снижение овариального резерва) и др. Во многих случаях эндометриоз и бесплодие развиваются параллельно вследствие одной или нескольких общих причин. При этом имеют значение заболевания, сопутствующие эндометриозу [нарушения взаимоотношения уровней секреции гормонов (эстрадиол, прогестерон, ЛГ, ФСГ, пролактин и тестостерон)] и приводящие к неполноценной овуляции и/или функциональной неполноценности желтого тела, эндометрия; нарушения локального иммунитета; сочетанные гиперпластические процессы (эндометрий, молочные железы, щитовидная железа), кисты и миомы (в 35–70% случаев).

Влияние на качество жизни. Эндометриоз негативно влияет на качество жизни, работоспособность женщин. Недавно под эгидой Международного Общества по эндометриозу в 10 странах мира было проведено исследование с проспективным набором женщин Global Study of Women's Health (GSWH), в котором приняли участие 1 418 больных эндометриозом, подтвержденным лапароскопически в возрасте 18–45 лет, по изучению влияния этого заболевания на качество жизни [показатель health-related quality of life (HRQoL)] и работоспособность (продуктивность) с помощью глобальной шкалы. Показатель HRQoL статистически значимо снижался у больных эндометриозом по сравнению с женщинами без этого заболевания. Для больных эндометриозом было характерно снижение продуктивности на 38% и потеря в среднем 11 рабочих часов в неделю. Это еще раз подтверждает социальный характер заболевания, тем более, что болеют им преимущественно женщины репродуктивного возраста.

Эндометриоз – это в ряде случаев рецидивирующее прогрессирующее заболевание, ухудшающее качество жизни из-за болевого синдрома, эмоциональной нестабильности в связи с бесплодием, боязнью рецидива и повторного оперативного вмешательства.

3.1 ЭНДОМЕТРИОЗ И БЕСПЛОДИЕ

Наружный генитальный эндометриоз (НГЭ) встречается у 5–10% женщин репродуктивного возраста. Частота выявления эндометриоза при лапароскопии, в том числе проводимой с целью уточнения причины бесплодия, составляет 20–55%. Среди обращающихся в центры вспомогательных репродуктивных технологий (ВРТ) для проведения ЭКО более 30% пациенток имеет НГЭ. При выработке плана ведения больных бесплодием, ассоциированным с эндометриозом, следует учитывать возраст женщины, продолжительность бесплодия, наличие боли и стадию заболевания (ASRM, 2012).

Несмотря на углубленные исследования проблемы бесплодия, обусловленного эндометриозом, сформированы отдельные гипотетические механизмы взаимосвязи этих состояний, к которым относят изменение анатомии тазовых органов, эндокринные нарушения, патологические гормональные и клеточно-опосредованные функции эндометрия, изменение функции париетальной и висцеральной брюшины, отсутствие овуляции, гиперэстрогения, хроническое воспаление и иммунные расстройства.

При эндометриозе среди выявленных молекулярных механизмов бесплодия следует отметить многоуровневое негативное влияние эндометриоза на последовательные этапы формирования ооцитов, процессы оплодотворения, раннего эмбриогенеза и имплантации. Фолликулогенез при наличии НГЭ характеризуется нарушениями стероидогенеза, синтеза простагландинов, присутствием повышенного количества иммунокомпетентных клеток (В-лимфоцитов, NK-клеток, измененным соотношением моноцитов – макрофагов). Провоспалительные изменения фолликулярной жидкости оказывают влияние на оогенез, при этом фиксируют удлинение фолликулиновой фазы, уменьшение размера доминантного фолликула и активацию апоптоза клеток кумулюса.

На процесс оплодотворения может оказывать негативное влияние измененный состав перитонеальной жидкости, которая нарушает подвижность сперматозоидов, вызывает активацию апоптоза сперматозоидов, препятствует адекватной акросомальной реакции и прикреплению к zona pellucida. В перитонеальной жидкости больных эндометриозом повышено содержание активированных макрофагов, ИЛ-1, туморо-некротического фактора (ТНФ), протеаз, антиэндометриальных

аутоантител и лимфоцитов.

Эндометриоз оказывает особое негативное влияние на ранние этапы эмбриогенеза, при этом возможны аномалии дробления, ядерные и цитоплазматические нарушения, аномальный хетчинг, эпигенетическое репрограммирование эмбриона и функциональная незрелость zonae pellucida.

Нарушение восприимчивости эндометрия в условиях эндометриоза, (снижение экспрессии молекул адгезии $\alpha\beta$ интегрина, L-селектина, предецидуализация эндометрия вследствие повышенного синтеза простагландинов, дисрегуляции экспрессии генов секреторной трансформации) влияет на процесс имплантации и так называемое «эндометриальное бесплодие». В последнее время уделяется особое внимание эпигенетическим механизмам бесплодия при эндометриозе: показано, что гиперметилирование HOXA10 и HOXA11 генов, ответственных за рост и пролиферацию de novo, децидуализацию эндометрия, приводит к резистентности к прогестерону в эндометрии.

Таким образом, эндометриоз приводит к альтерации функции ооцита, сперматозоида, эмбриона, эндометрия вследствие дефектного синтеза факторов роста, рецепторов, что приводит к нарушению трансдукции. Прогрессирование эндометриоза ухудшает прогноз наступления беременности.

Показания к проведению экстракорпорального оплодотворения (ЭКО) и переноса эмбриона (ПЭ) при эндометриозе – освобождение гамет и эмбрионов от негативного влияния провоспалительных агентов перитонеальной жидкости.

Хирургическое лечение повышает частоту наступления беременности. Кроме того, в ходе лапароскопии подсчитывают ряд показателей Индекса Фертильности при эндометриозе (Endometriosis fertility index (EFI), предложенного G.D. Adamson. EFI является простым и надежным клиническим инструментом, фактически единственной изученной классификационной системой, имеющей прогностическое значение. С помощью него можно предсказать время наступления беременности у больных эндометриозом после хирургического лечения, использовать выжидательную тактику у пациенток с хорошим прогнозом и не тратить попусту время и сразу же переходить к процедурам ВРТ при неблагоприятном прогнозе.

Патогенетическая концепция лечения наружного генитального эндометриоза

Комбинированное лечебное воздействие:

- эндоскопическая диагностика, биопсия, оперативное вмешательство с удалением пораженной ткани (кист яичников, лазеро-, крио-или термодеструкция очагов эндометриоза, разделение спаек) с максимальным сохранением овариальной ткани (овариального резерва);
- медикаментозное воздействие с достижением антигонадотропного эффекта;
- контроль за эффективностью лечения.

Медикаментозное лечение бесплодия, связанного с эндометриозом:

- если больной эндометриозом показано ЭКО, аГнРГ в комбинации с возвратной гормональной терапией в течение 3–6 месяцев лечения перед его проведением, то это повышает частоту наступления беременности;
- если медикаментозное лечение бесплодия, связанного с эндометриозом в виде гормонального подавления, неэффективно, то его не следует предлагать пациентке.

Длительность медикаментозного лечения эндометриоза определяется:

- особенностями клинической картины заболевания (характер болевого синдрома, выраженность нарушений менструального цикла, состояние репродуктивной функции)
- конечной целью лечения (улучшение качества жизни и здоровья в целом, наступление беременности).

Кумулятивная частота наступления беременности в течение первого года ожидаемого зачатия колеблется от 50 до 20% при I–II стадии НГЭ и снижается на 4% каждый последующий год. Отказ от выжидательной тактики и проведение внутриматочной инсеминации спермой мужа/донора значительно увеличивают частоту наступления беременности и родов, особенно при использовании гонадотропинов для стимуляции овуляции.

Целесообразность использования медикаментозной терапии

Подавление функции яичников после хирургического лечения с целью восстановления репродуктивной функции при I–II стадии НГЭ неэффективно и может быть предложено только перед проведением процедур ВРТ.

Хирургическое лечение

Удаление или уничтожение (абляция) эндометриоидных очагов в сочетании с адгезиолизисом с целью улучшения фертильности при минимальной и умеренной степени эндометриоза, более эффективны, чем диагностическая лапароскопия. Операция должна быть выполнена специализированной бригадой хирургов с учетом необходимости сохранения овариального резерва и оптимизации объема операции.

Показания к использованию ВРТ непосредственно после оперативного лечения эндометриоза:

- сочетание НГЭ с трубно-перитонеальным фактором;
- субфертильная сперма мужа;
- возраст женщины более 35 лет;
- безуспешность других методов лечения.

Риск рецидива не должен являться причиной отказа от использования методов ВРТ после хирургического лечения, так как даже при III–IV стадии заболевания рецидив НГЭ сравнительно редко возникает после стимуляции суперовуляции в программе ЭКО.

Эндометриоидные кисты яичников и ВРТ

- При эндометриоидных кистах яичников важно рассмотреть желание пациентки сохранить фертильность, чтобы определить степень вмешательства и при необходимости сохранить яичники и их функцию.
- У пациенток, не заинтересованных в беременности, целесообразно начать терапию КОК (лучше в непрерывном режиме) после хирургического удаления эндометриом яичников.
- Лапароскопическая цистэктомия у больных бесплодием при установленном диагнозе рекомендована при размере кист более 3 см с целью уточнения диагноза, уменьшения риска инфекции, улучшения доступа к созревающим фолликулам при ЭКО, исключения отрицательного воздействия содержимого кисты на процесс овуляции и оплодотворения, что очень важно, с целью исключения злокачественного процесса – при любых размерах образования.
- Важно учитывать высокую вероятность снижения овариального резерва.
- Оперативное вмешательство на яичниках с доказанным гистологическим диагнозом в анамнезе – может служить основанием для назначения гормональной терапии без повторного хирургического вмешательства (при небольших размерах кист или эндометриозе брюшины).
- Необходимо полное обследование – онкомаркеры, УЗИ с доплерографией для соблюдения онкологической настороженности.

Преимущества использования аГнРГ в схемах стимуляции суперовуляции у больных генитальным эндометриозом

- Более синхронное созревание фолликулов
- Повышение показателей имплантации
- Более частое наступление беременности при проведении ЭКО и ПЭ.

При выполнении программы ЭКО и ПЭ у больных НГЭ предпочтение следует отдавать схемам стимуляции суперовуляции с использованием ежедневно вводимых препаратов а-ГнРГ.

Факторами, повышающими эффективность реализации программы ЭКО и ПЭ у больных НГЭ, являются:

- двухэтапное комбинированное (хирургическое и медикаментозное) лечение заболевания до проведения программы ЭКО при III–IV стадии распространения;
- отказ от выжидательной тактики и проведение ЭКО и ПЭ непосредственно после завершения лечения женщинам с агрессивным рецидивирующим течением заболевания в возрасте старше 35 лет, со сниженными функциональными резервными возможностями яичников и при сочетании НГЭ с аденомиозом.

Таким образом, генитальный эндометриоз в зависимости от локализации и стадии распространения оказывает негативное влияние на активность процессов фолликуло-, оогенеза и раннего эмбриогенеза. Наличие НГЭ III–IV стадии распространения, оперативное вмешательство на яичниках (при наличии кистозных форм в момент обследования), снижение их функциональных резервных возможностей и сочетание НГЭ с аденомиозом любой стадии распространения значительно ухудшают эффективность реализации программы ЭКО и ПЭ.

Следует помнить, что для больных эндометриозом тяжелой формы, у которых беременность наступила с использованием процедур ВРТ, характерны высокие акушерские риски: преждевременные роды, преэклампсия, замедление внутриутробного развития плода, предлежание плаценты (ASRM, 2012). Получены убедительные клинические данные в пользу переноса одного, а не двух и более эмбрионов у таких женщин, поскольку многоплодная беременность существенно повышает акушерские риски.

3.2 БОЛЬ И ЭНДОМЕТРИОЗ

Согласно определению Международной Ассоциации по изучению боли (International Association of Study of Pain (IASP, 2011), хроническая боль – это самостоятельное заболевание, проявляющееся постоянной болью в нижних отделах живота и поясницы, продолжающейся, по крайней мере, в течение 6 месяцев.

Эпидемиология

В эпидемиологическом исследовании ВОЗ опубликованы международные многоцентровые данные о распространенности хронической тазовой боли (ХТБ) в мире. Согласно результатам 40 исследований с репрезентативными группами участниц, распространенность дисменореи варьировалась в различных странах от 16,8 до 81%, диспареунии – от 8 до 21,8% и нециклической тазовой боли – от 2,1 до 24%. По данным Международного общества по тазовой боли (International Pelvic Pain Society) ХТБ фиксируют ~ у 15% женщин репродуктивного возраста, у 20% всех, кому лапароскопии проводят по поводу тазовой боли, при этом многие пациентки, у которых незначительная тазовая боль, как правило, не обращаются к врачу или остаются без установленного диагноза. ХТБ является причиной ~10% всех обращений к гинекологу, 40% лапароскопий и 10–15% гистерэктомий.

Адаптация организма к хронической боли сопряжена с изменениями личностной сферы, социальной дезадаптацией и закономерным ухудшением качества жизни, что для большинства больных является более значимым, чем исключительно физическое страдание. Постоянный дискомфорт, безысходность и чрезмерное внимание к боли способствуют тому, что болезнь становится доминантой в жизни этих пациенток. Неспособность решать обычные семейные, профессиональные и связанные с досугом задачи в конце концов ведет к формированию так называемого болевого поведения, вплоть до социальной дезадаптации.

Эндометриоз, являющийся наиболее частой причиной ХТБ, поражает 10% женщин репродуктивного возраста [Rogers et al., 2009] и 50–60% женщин и девочек-подростков с тазовой болью, охватывая период времени от менархе до пременопаузы. По данным статистики, 176 миллионов женщин в возрасте от 15 до 49 лет болеют эндометриозом (World Bank. Population Projection Tables by Country and Group, 2010). По данным эпидемиологических исследований, примерно у четверти женщин с ХТБ диагностируют лапароскопически подтвержденный эндометриоз.

Анализ частоты ассоциированных с болью гинекологических симптомов, при которых у женщин во время оперативного вмешательства был установлен диагноз эндометриоза, свидетельствовал о том (рис. 1), что только 10,7% больных эндометриозом из 1000 обследованных не указывали на боль внизу живота и в области поясницы в анамнезе. Установлено, что интенсивность боли при эндометриозе может не соответствовать тяжести течения процесса. Подобное расхождение между его морфологической распространенностью и субъективным восприятием боли свидетельствует о том, что патогенез и клинические проявления хронической боли у таких больных во многом зависят от их психологических характеристик и порога восприятия боли.

Неудовлетворительные результаты лечения больных эндометриозом могут проявляться развитием у них хронического болевого синдрома, частота которого составляет от 5 до 50% и более. При этом необходимость выполнения повторных операций при рецидивах тяжелого эндометриоза, расширение объема оперативного вмешательства усугубляют синдром хронической тазовой боли.

Диагностика

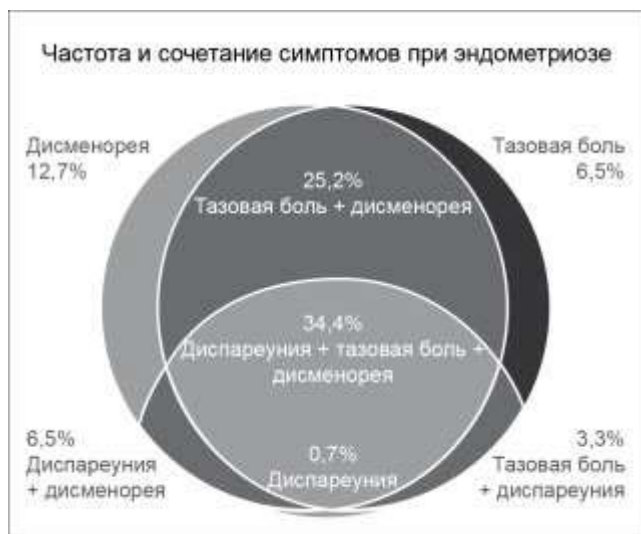
Анализ жалоб пациентки и традиционный гинекологический осмотр позволяют лишь предположить наличие эндометриоза. Больные эндометриозом и ХТБ обычно предъявляют жалобы на постоянную и периодическую, ноющую или приступообразную, продолжительную боль, как правило, ограниченную областью малого таза, поясницей, передней брюшной стенкой ниже пупка.

Боль, как правило, достигает пика в дни менструаций и ослабевает после нее. Боль обусловлена тем, что в очагах эндометриоза происходят циклические расстройства, сходные с происходящими в эндометрии, а также сопутствующими воспалительными нарушениями, изменениями в нервных окончаниях и спаечным процессом, в который нередко вовлечены нижние отделы кишечника. При длительном течении заболевания боль утрачивает периодичность, приобретая характер хронического болевого синдрома. Возможна боль также при дефекации (при поражении прямой кишки или ее вовлечении в спаечный процесс) и мочеиспускании (при поражении мочевого пузыря). Некоторые пациентки испытывают дискомфорт и болевые ощущения при половом акте (диспареуния). Как правило, этот симптом встречается у женщин с поражением крестцово-маточных связок, ректовагинальной перегородки, прямокишечно-маточного пространства и влагалища.

Некоторые женщины указывают на умеренную боль, в то время как другие жалуются на достаточно интенсивную боль, нарушающую их привычную повседневную активность, появление тревоги и подавленности, нарушение сна. Помимо этого, для ХТБ характерны следующие клинические признаки:

— постоянный и постоянно-циклический характер боли в течение не менее 6 месяцев;

- степень повреждения ткани, предполагаемого при обследовании или обнаруженного на операции, непропорциональна болевым ощущениям;
- неполное разрешение боли в результате ранее проведенного лечения вследствие истинного эффекта плацебо или тахифилаксии (быстро прогрессирующее снижение лечебного эффекта при повторном назначении медикаментозной терапии);
- сужение сферы интересов личности, физической, трудовой и социальной активности, физическое и психическое истощение, социальная дезадаптация, концентрация внимания только на болевых ощущениях;
- снижение сексуальной функции и потеря интереса к сексуальным отношениям вплоть до полного отказа от нее;
- изменение семейных взаимоотношений;
- инвалидизация, потеря трудоспособности.



С учетом трудностей объективизации диагностики боли, обусловленной субъективным характером ее восприятия и ввиду различия порога болевой чувствительности, следует рекомендовать пациенткам в течение 1–2 циклов ведение менструального календаря с отметкой дней, в которые она ощущала боль с учетом нарастания ее интенсивности: слабая (1), вызывающая беспокойство (2), причиняющая страдание (3), очень сильная (4) и мучительная, нестерпимая (5). Это позволит не только провести количественную оценку болевых симптомов, но и выявить возможную взаимосвязь с менструальным циклом. Для характеристики тяжести/интенсивности боли можно также применять визуальную аналоговую шкалу (ВАШ) (visual analogue scale (VAS)), представляющую градации боли (рис. 2) от 0 (нет боли) до 10 (нестерпимая боль) баллов.

Рис. 1. Частота гинекологических симптомов, ассоциированных с болью, у женщин с эндометриозом.

БОЛЕВОЙ ОПРОСНИК МАК-ГИЛЛА

Прочитайте, пожалуйста, все слова-определения и отметьте только те из них, которые наиболее точно характеризуют Вашу боль. Можно отметить только по одному слову в любом из 20 столбцов (строк), но не обязательно в каждом столбце (строке).

Какими словами Вы можете описать свою боль? (сенсорная шкала)

1. пульсирующая, 2. схватывающая, 3. дергающая, 4. стягивающая, 5. колотящая, 6. долбящая.
- подобна: 1. электрическому разряду, 2. удару тока, 3. выстрелу.
1. колющая, 2. впивающаяся, 3. буравящая, 4. сверлящая, 5. пробивающая.
1. острая, 2. режущая, 3. полосующая.
1. давящая, 2. сжимающая, 3. щемящая, 4. стискивающая, 5. раздавливающая.
1. тянущая, 2. выкручивающая, 3. вырывающая.
1. горячая, 2. жгучая, 3. ошпаривающая, 4. палящая.
1. зудящая, 2. щиплющая, 3. разъедающая, 4. жалящая.
1. тупая, 2. ноющая, 3. мозжащая, 4. ломящая, 5. раскалывающая.
1. распирающая, 2. растягивающая, 3. раздирающая, 4. разрывающая.
1. разлитая, 2. распространяющаяся, 3. проникающая, 4. пронизывающая.
1. царапающая, 2. саднящая, 3. дерущая, 4. пилящая, 5. грызущая.
1. немая, 2. сводящая, 3. леденящая.

Какое чувство вызывает боль, какое воздействие оказывает на психику? (аффективная шкала)

1. утомляет, 2. изматывает.
- вызывает чувство: 1. тошноты, 2. удушья.
- вызывает чувство: 1. тревоги, 2. страха, 3. ужаса.
1. угнетает, 2. раздражает, 3. злит, 4. приводит в ярость, 5. приводит в отчаяние.
1. обессиливает, 2. ослепляет.
1. боль-помеха, 2. боль-досада, 3. боль-страдание, 4. боль-мучение, 5. боль-пытка.

Как Вы оцениваете свою боль? (эвалюативная шкала)

1. слабая, 2. умеренная, 3. сильная, 4. сильнейшая, 5. невыносимая.

ВАШ представляет собой прямую линию длиной 10 см, начало которой соответствует отсутствию боли – «боли нет». Конечная точка на шкале отражает мучительную невыносимую боль – «нестерпимая боль». Линия может быть как горизонтальной, так и вертикальной. Пациентке предлагают сделать на этой линии отметку, соответствующую интенсивности испытываемой ей в данный момент боли. Расстояние между началом линии («нет боли») и сделанной болевой отметкой измеряют в сантиметрах и округляют до целого. Каждый сантиметр на визуальной аналоговой шкале соответствует 1 баллу. Как правило, все пациентки легко усваивают визуальную аналоговую шкалу и правильно пользуются ею. ВАШ является чувствительным методом для количественной оценки боли и полученные данные хорошо коррелируют с другими методами измерения ее интенсивности.

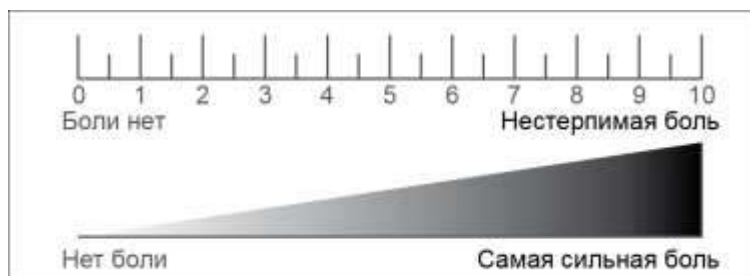


Рис. 2. Визуальная аналоговая шкала (ВАШ) (visual analogue scale (VAS))

При использовании одномерных ранговых шкал врач оценивает боль только количественно, не учитывая ее качественные особенности. Боль является сложным, многомерным чувством, в котором одновременно отражены не только интенсивность боли, но и ее сенсорная и эмоциональная составляющие. В начале 70-х годов прошлого века был разработан Мак-Гилловский болевой опросник (McGill Pain Questionnaire), в котором все слова (дескрипторы), описывающие качественные особенности боли, представлены 20 подклассами. Во многих испытаниях Мак-Гилловский болевой

опросник был высоко эффективен в многомерной оценке боли. В нашей стране существует несколько версий опросника на русском языке, но наиболее удачным является вариант, подготовленный сотрудниками Российского государственного медицинского университета, МГУ им. М.В. Ломоносова и ЦИТО им. Н. Н. Приорова (1986), который приведен ниже.

Крайне важно, что Мак-Гилловский опросник позволяет охарактеризовать в динамике не только интенсивность боли, но и ее сенсорный и эмоциональный компоненты, поэтому его можно использовать в дифференциальной диагностике отдельных болевых синдромов.

С помощью объективного осмотра можно выявить опухолевидные образования в области придатков матки (эндометриозные кисты), увеличение матки и ограничение ее подвижности (внутренний эндометриоз), уплотнение или объемное образование в ретроцервикальной области (эндометриоз ректовагинальной перегородки), болезненность при пальпации стенок малого таза и крестцово-маточных связок, указывающие на возможный перитонеальный эндометриоз. При осмотре или кольпоскопии влажной части шейки матки и влажной влагалища легко обнаружить эндометриозные очаги.

Для уточнения диагноза проводят ультразвуковое исследование, магнитно-резонансную или компьютерную томографию (см. «Диагностика эндометриоза»), достаточно точные (но не абсолютные!) методы диагностики эндометриозных кист яичников, эндометриоза ректовагинальной перегородки, аденомиоза. Однако ни один из этих методов не позволяет диагностировать очаги эндометриоза на тазовой брюшине.

В связи с отсутствием надежного неинвазивного/малоинвазивного теста вследствие недостаточной чувствительности и специфичности имеющихся к настоящему времени методов увеличивается интервал времени между первым появлением симптомов боли и установлением диагноза эндометриоза до 7–8 лет.

По данным ВОЗ, задержка при установлении объективного диагноза эндометриоза в случае обращения больных к врачам общей практики составляет, в среднем 6,7 года (от 5,5 до 8,3 года), что коррелирует с увеличением числа болевых симптомов (хроническая тазовая боль, дисменорея, диспареуния) и меноррагии. Окончательный диагноз наружного эндометриоза может быть установлен лишь на основании данных, полученных при непосредственном визуальном осмотре очагов, подтвержденных результатами гистологического исследования, в связи с чем и для раннего определения причины возникновения хронической тазовой боли целесообразно проведение диагностической лапароскопии.

При лапароскопии могут быть обнаружены очаги эндометриоза на брюшине полости таза и яичниках (к настоящему времени описано более 20 видов эндометриозных очагов), эндометриозные кисты яичников (эндометриомы), эндометриоз ректовагинальной перегородки, иногда распространяющийся на стенки прямой или сигмовидной кишки, эндометриоз мочевого пузыря и аппендикса, спаечный процесс. Лапароскопия позволяет выявить характерные для внутреннего эндометриоза признаки: «мраморный» рисунок и бледность наружного покрова матки, равномерное увеличение ее размеров при диффузной форме, значительное утолщение передней или задней стенки матки, деформацию стенки матки узлами аденомиоза при очаговых и узловых формах.

Рекомендации по лечению

Медикаментозная терапия боли при эндометриозе

Лечение при наличии болевых симптомов, предположительно вызванных эндометриозом или хирургически

подтвержденного заболевания, включает анальгетическую и гормональную терапию, а также при необходимости коррекцию вегетативных и тревожно-депрессивных расстройств.

Эмпирическая, т.е. проводимая без подтверждения диагноза результатами визуального наблюдения и гистологического исследования, терапия при тазовых болях, предположительно вызванных эндометриозом, может быть предпринята только после тщательного обследования больной и исключения других, негинекологических, причин возникновения наблюдающихся симптомов и лишь врачом, имеющим большой опыт лечения этого заболевания, при условии исключения объемных образований в брюшной полости (эндометриоидные кисты, ретроцервикальный эндометриоз).

Недопустимо медикаментозное лечение эндометриоидных кист яичников без верификации диагноза, так как предполагаемая «эндометриоидная киста» на самом деле может быть опухолью яичника или «переродиться» в нее в процессе лечения.

Врачу на заметку: ультразвуковой диагноз внутреннего эндометриоза (аденомиоза) в отсутствие его клинических симптомов не является показанием к гормональной терапии

Плановое проведение гормональной терапии в предоперационном периоде не оправдано, поскольку в результате такого воздействия во время операции затруднены выявление истинных границ поражения и вылушивание склерозированной капсулы эндометриоидной кисты, маскируются мелкие очаги эндометриоза. Хотя предоперационная гормональная терапия приводит к снижению показателей rAFS, данных о более эффективном купировании боли с ее помощью в сравнении с хирургическим лечением без предварительной гормональной терапии недостаточно для обоснования целесообразности ее применения (уровень доказательности Ia).

Медикаментозная монотерапия боли и других симптомов при эндометриозе возможна и целесообразна в следующих ситуациях:

- аденомиоз (внутренний эндометриоз), сопровождающийся соответствующими симптомами (обильные менструации или другие нарушения менструального цикла, боли);
- предполагаемый поверхностный перитонеальный эндометриоз;
- глубокий инфильтративный эндометриоз, подтвержденный результатами биопсии и гистологического исследования, или у пациенток, у которых радикальное удаление очагов эндометриоза не было выполнено в интересах сохранения репродуктивного потенциала или в связи с опасностью ранения жизненно важных органов или отсутствием соответствующей эрудиции оперирующего хирурга;
- персистенция или рецидив симптомов после операции (особенно проведенной по поводу глубокого инфильтративного эндометриоза); в этом случае лекарственная терапия может явиться реальной альтернативой повторной операции;
- отказ пациентки от хирургического лечения или наличие противопоказаний к нему;
- как первый этап лечения эндометриоза так называемых нерепродуктивных органов (после биопсии или исключения опухоли): мочевого пузыря, многочисленных очагов на кишечнике, диафрагме, бронхах, легких, гортани, глазах и т.д.

Изученные гормональные препараты (даназол, прогестины, КОК и аГнРГ) имеют сравнимую эффективность, но их побочные действия и стоимость различны (уровень доказательности Ia). Некоторые побочные действия ограничивают долговременное использование этих препаратов и часто приводят к нарушению режима приема.

Некоторые женщины избегают гормональной терапии и с успехом справляются с имеющимися симптомами средствами комплементарной медицины и анальгетиками. Хотя нестероидные противовоспалительные препараты (НПВП) могут быть эффективны при лечении боли, ассоциированной с эндометриозом, проведено недостаточно рандомизированных контролируемых исследований (РКИ) для оценки их эффективности. В последний мета-анализ было включено только одно РКИ – сравнение напроксена с плацебо, в котором доказательств купирования с их помощью болей у женщин с эндометриозом не получено (уровень доказательности Ia). При этом известно, что НПВП вызывают выраженные побочные реакции, включая изъязвление слизистой оболочки желудка и антиовуляторный эффект при приеме их в середине менструального цикла. Другие обезболивающие средства могут быть эффективны, но данных для того, чтобы их рекомендовать недостаточно (уровень доказательности IIb). Кроме того, следует помнить, что анальгетическая терапия должна быть системной и проводить ее необходимо в течение 3–6 мес., а не эпизодически, в виде курсов по 5–7 дней (включающих дни наивысшей интенсивности боли).

Согласно Международным рекомендациям, начинать гормональную терапию как при тазовой боли, предположительно вызванной эндометриозом, так и при резидуальных или болевых симптомах, возобновившихся после хирургического лечения, следует с прогестинов (внутри, внутримышечно или подкожно) или КОК (уровень доказательности Ia). Так, сравнение эффективности в отношении тазовой боли (согласно показателям шкалы ВАШ) диеногеста (в дозе 2 мг 1 раз в день) и аГн-РГ лейпролида ацетата (3,75 мг внутримышечно каждые 4 недели) в РКИ длительностью 24 недели, в которое были включены у женщины с лапароскопически подтвержденным эндометриозом, показало стабильное и схожее

уменьшение выраженности тазовой боли (уровень доказательности Ia).

Установлено, что левоноргестрелсодержащая внутриматочная система «Мирена» уменьшает боль, ассоциированную с эндометриозом. Систематический обзор публикаций в последние годы выявил два РКИ и три перспективных неэкспериментальных исследования, включавших различное число пациенток в разнородных группах.

Врачу на заметку: все перечисленные выше препараты можно принимать длительно, тогда как прием аГн-РГ ограничен 6–12 мес. и при этом требуется «add-back» терапия

Полученные данные свидетельствуют, что применение «Мирины» приводит к уменьшению боли, ассоциированной с эндометриозом, и контроль над симптомами сохраняется в течение более 3 лет (уровень доказательности Ia).

аГн-РГ следует назначать в тех случаях, когда прогестины или КОК недостаточно эффективны, при этом длительность применения препаратов этого класса желательно ограничить 3–6 мес. в связи с возможным снижением минеральной плотности костной ткани (МПК) до 6% в первые 6 мес., не во всех случаях полностью обратимым, для профилактики которого требуется «терапия прикрытия», тем более что результаты одного РКИ выявили сходную эффективность в отношении купирования боли 3- и 6-месячного курсов терапии аГн-РГ и КОК. Терапию аГн-РГ с самого начала необходимо проводить в комбинации с «возвратной» («add-back») гормональной терапией и только в этом случае ее можно применять более длительно (до 12 мес.) (уровень доказательности Ia). Тем не менее, при лечении женщин с низкой МПК аГнРГ нужно использовать с осторожностью (см. «Медикаментозное лечение эндометриоза»).

Хирургическое лечение боли, ассоциированной с эндометриозом

Цели органосохраняющего хирургического лечения – восстановление нормальной анатомии, уничтожение эндометриоидного субстрата и устранение боли. Такой подход применяют при лечении женщин репродуктивного возраста, желающих сохранить фертильность и избежать раннего наступления менопаузы. Хирургический подход должен включать удаление эндометриом яичников и очагов эндометриоза, в том числе в соседних органах (кишечник, мочевой пузырь, мочеточники, аппендикс и т.д.), разделение спаек и разрушение нервных структур, обеспечивающих проведение болевых импульсов. Радикальное хирургическое лечение подразумевает гистерэктомию с двусторонним удалением придатков и всех видимых эндометриоидных очагов с возможным дополнением денервационных вмешательств. В ряде случаев эти операции сопряжены с высоким хирургическим риском, поэтому должны быть согласованы с пациентками и во всех случаях выполнены опытным хирургом в специализированном медицинском учреждении (см. «Хирургическое лечение эндометриоза») высокого уровня (III уровень).

Адъювантная терапия тазовых болей при эндометриозе

Роль комплементарной терапии в купировании боли, ассоциированной с эндометриозом, не определена. Тем не менее, данные двух систематических обзоров свидетельствуют, что использование высокочастотного миостимулятора, акупунктуры, витамина B1 и препаратов магния, способствуют уменьшению выраженности дисменореи. В одном РКИ установлено, что витамин E может облегчить течение первичной дисменореи и уменьшить кровопотерю во время менструации, однако неизвестно, действительно ли эти средства эффективны при дисменорее, ассоциированной с эндометриозом (уровень доказательности C). Многие женщины с эндометриозом отмечают, что лечебное питание и такие виды комплементарной терапии, как гомеопатия, рефлексотерапия, традиционная китайская медицина или траволечение, действительно уменьшают выраженность болевых симптомов. Их применение возможно при отсутствии противопоказаний и исключении онкологического заболевания. Имеются данные о лечебном действии ботулотоксина при болях в области промежности и диспареунии.

Несмотря на то, что отсутствуют данные РКИ, которые подтверждали бы эффективность этих средств, не следует от них отказываться, если женщина считает, что они улучшают качество ее жизни, и использовать в комплексной терапии для купирования боли в сочетании с традиционными медикаментозными средствами.

Лечение хронического болевого синдрома

В настоящее время недостаточно специфической информации об эффективности различных лекарственных средств при медикаментозном лечении хронической тазовой боли. В основе ее возникновения лежат те же механизмы, что и в основе появления невропатических болей, поэтому далее представлены общие методы лечения хронической боли согласно уровню имеющихся доказательств (ASRM, 2008).

| Препарат | Уровень доказательности | Комментарии |
|---|-------------------------|---|
| Парацетамол | 1в | Эффективность ограничена |
| Гормональные препараты: прогестагены (диеногест, медроксипрогестерона ацетат), КОК, даназол, гестрилон, диеногест и аГНРГ) | 1а | Исследованные гормональные препараты одинаково эффективны, но некоторые побочные действия ограничивают их долговременное использование и часто приводят к нарушению режима приема (даназол, аГНРГ). Применение «Мирены» уменьшает боль, ассоциированную с эндометриозом |
| НПВП | 1а | Эффективность НПВП при лечении боли, обусловленной эндометриозом, не доказана. В первую очередь нужно назначить слабодействующие неселективные препараты. Существенных различий между НСПП не выявлено |
| Селективные ингибиторы циклооксигеназы-2 (ЦОГ-2) | | Назначают в том случае, если при использовании неселективных ингибиторов ЦОГ повышен риск развития осложнений в виде нарушения функционирования желудочно-кишечного тракта |
| Трициклические антидепрессанты: амитриптилин – первоначально 10 мг на ночь, при отсутствии побочных эффектов дозу увеличивают на 10 мг каждые 5–7 дней. Максимальная доза 150 мг/сут. | 1а | Противопоказания: недавно перенесенный инфаркт миокарда, аритмии, тяжелая почечная и печеночная недостаточность. Ограничения: необходимость вождения автомобиля |
| При отсутствии эффекта | | |
| Флуоксетин 20 мг утром, дозу можно увеличить до 40 мг/сут | | При истинных невропатических болях эффект может отсутствовать |
| Дотиепин 25 мг на ночь, максимальная доза 150 мг/сут | | Рекомендуется для лечения невропатических болей, сопровождающихся беспокойством |
| Нортриптилин 10 мг на ночь, максимальная доза 100 мг/сут | | |
| Противопоказания, отсутствие эффекта, побочное действие | | |
| Противосудорожные препараты (габапентин, карбамазепин) | 1в | Эффективность ограничена |
| Опиоидные анальгетики | 1а | Данных о применении опиоидов при хронических болях, не связанных со злокачественными заболеваниями, недостаточно. Следует назначать только в том случае, если все другие методы лечения неэффективны |

Глава 4. ДИАГНОСТИКА ЭНДОМЕТРИОЗА

Тщательный анализ жалоб пациентки и традиционный гинекологический осмотр позволяют лишь предположить наличие эндометриоза, для подтверждения диагноза в большинстве случаев требуется углубленное обследование.

На начальном этапе бимануальное гинекологическое обследование остается одним из наиболее важных методов диагностики эндометриоза, поскольку позволяет выявить опухолевидное образование в области придатков матки, уплотнения в позадишеечной области и болезненность стенок малого таза. При эндометриозе влагалищной части шейки матки видны эндометриоидные очаги различной величины и формы (от мелкоточечных до кистозных полостей диаметром 0,7–0,8 см, темно-красного цвета). Кольпоскопия позволяет диагностировать эндометриоз слизистой оболочки дистальной части канала шейки матки. При локализации эндометриоза в слизистой оболочке проксимальной части канала шейки матки может быть полезной цервикоскопия, произведенная с помощью фиброгистероскопа. При подозрении на вовлечение в патологический процесс кишечника, мочевого пузыря и параметрия целесообразно выполнить ректороманоскопию, колоноскопию, экскреторную урографию и/или цистоскопию по показаниям.

Следует отметить, что в настоящее время диагностическая ценность метросальпингографии (получение рентгеноконтрастного снимка матки) для подтверждения наличия аденомиоза или внутреннего эндометриоза крайне невысока, в связи с чем, этот метод исследования практически не применяют. При гистероскопии врач может обнаружить только косвенные признаки внутреннего эндометриоза (крайне редко эндометриоидные «ходы», скалистый рисунок полости матки, крипты, кисты затрудненное расширение полости матки, взбухание одной из ее стенок и др.), поэтому является малоинформативным методом диагностики. Дополнительные данные можно получить с помощью прицельной или мультифокальной трепанобиопсии миометрия в ходе выполнения гистероскопии.

В крови и перитонеальной жидкости больных эндометриозом повышается концентрация онкоантигенов, в том числе СА-125, являющегося фактором, специфичным для аденокарциномы яичника. Концентрация этого маркера в крови здоровых женщин, составляет в среднем 8,3 Ед/мл, при эндометриозе – 27,2 Ед/мл и в 99% случаев не превышает 35 Ед/мл. Однако согласно последним данным (World Endometriosis Society, 2011), хотя специфичность определения этого маркера при эндометриозе составляет 97%, чувствительность – лишь 27%. Ценность определения этого маркера снижается при сопутствующих гнойно-воспалительных процессах.

Содержание раково-эмбрионального антигена (РЭА) в сыворотке крови здоровых женщин составляет в среднем 1,3 нг/мл и в норме не должно быть более 2,5 нг/мл. Уровень этого онкомаркера повышается при эндометриозе, раке шейки матки, эндометрия, яичников и вульвы. У больных эндометриозом среднее значение этого онкомаркера составляет 4,3 нг/мл.

В ФГБУ НЦАГиП им. В. И. Кулакова Миздрава РФ разработана методика сочетанного определения важнейших онкомаркеров: СА-125, РЭА и СА-19-9 для наиболее точного мониторинга их содержания у больных с эндометриозом до, после операции и на фоне гормонального лечения. Доказано, что повышение уровня маркеров – прогностический признак рецидива эндометриоза, обнаруживаемый за 2 мес. до появления его клинических симптомов, что позволяет своевременно начать лечение – т. е. только с целью мониторинга за течением заболевания.

ВНУТРЕННИЙ ЭНДОМЕТРИОЗ (АДЕНОМИОЗ)

Аденомиоз представляет собой доброкачественный патологический процесс, характеризующийся появлением в миометрии эпителиальных (железистых) и стромальных элементов эндометриального происхождения. Различают три степени распространения аденомиоза, а также его очаговую, кистозную и узловую формы.

При очаговой и узловой формах патологические изменения могут отмечаться в любых отделах матки. Основное отличие этих форм аденомиоза от миоматозных узлов состоит в том, что периферические границы очага эндометриоза нечеткие, а при миоматозном узле – четкие и ровные в связи с наличием капсулы.

При диагностике аденомиоза чаще всего (до 80% случаев) выявляют его диффузную форму, диффузно-узловые формы процесса обнаруживают гораздо реже (до 10%). На аденомиоз с очагами в миометрии приходится не более 7% случаев. Узловая форма аденомиоза, проявляющаяся изолированным расположением крупных узлов, составляет не более 3% случаев. При наличии эндометриоидных кист в миометрии отмечается изменение их размеров в зависимости от фазы цикла. Изолированную форму аденомиоза выявляют не более чем у половины пациенток. Чаще всего аденомиоз сочетается с эндометриозом ректовагинального пространства и эндометриоидными кистами яичников.

Ультразвуковая диагностика

В настоящее время для диагностики внутреннего эндометриоза в основном используют эхографию. При подозрении на внутренний эндометриоз УЗИ следует проводить во вторую фазу менструального цикла, предпочтительно за несколько дней до начала менструации. При этом наибольшее внимание, особенно для диагностики начальных проявлений эндометриоза, необходимо обращать на состояние базального слоя эндометрия. Для выявления внутреннего

эндометриоза следует использовать только влагалищную эхографию и проводить до и после менструации.

Выполненные исследования позволили выявить следующие наиболее характерные признаки I степени распространенности аденомиоза:

- образование небольших (диаметром около 1 мм) анэхогенных трубчатых структур, идущих от эндометрия по направлению к миометрию;
- появление в области базального слоя эндометрия небольших гипо-и анэхогенных включений круглой или овальной формы диаметром около 1–2 мм;
- неравномерность толщины базального слоя эндометрия;
- зазубренность или изрезанность базального слоя эндометрия;
- выявление «откусанности» или локальных дефектов эндометрия;
- появление в миометрии, непосредственно примыкающем к полости матки, отдельных участков повышенной эхогенности толщиной до 3 мм.

Толщина стенок матки у больных с аденомиозом I степени близка к норме.

Симптомы аденомиоза II степени распространенности, выявленные на сканограммах:

- увеличение толщины стенок матки, превышающее верхнюю границу нормы;
- утолщение одной стенки матки по сравнению с другой на 0,4 см и более;
- появление в миометрии, непосредственно примыкающем к полости матки, зоны повышенной неоднородной эхогенности различной толщины;
- появление в зоне повышенной эхогенности небольших округлых анэхогенных образований диаметром 2–5 мм, а также жидкостных полостей разной формы и размеров, содержащих мелкодисперсную взвесь (кровь), а иногда и плотные включения небольшой эхогенности (сгустки крови);
- ультразвуковые признаки, встречающиеся при I степени распространенности заболевания (они характерны также для всех других проявлений внутреннего эндометриоза).

Толщина матки при аденомиозе II степени увеличена приблизительно у половины больных.

Симптомы аденомиоза III степени распространенности, выявленные на сканограммах:

- увеличение матки в основном переднезаднем размере;
- преимущественное увеличение толщины одной из стенок матки;
- появление в миометрии зоны повышенной неоднородной эхогенности, занимающей более половины толщины стенки матки;
- обнаружение в области эхогенной зоны анэхогенных включений диаметром 2–6 мм или жидкостных полостей разной формы и размеров, содержащих мелкодисперсную взвесь;
- появление в области патологического образования множественных близко расположенных полос средней и низкой эхогенности, ориентированных перпендикулярно к плоскости сканирования;
- выявление в области переднего фронта сканирования зоны повышенной эхогенности, а также анэхогенной зоны в области дальнего фронта;
- значительное уменьшение толщины эндометрия при обследовании, проведенном даже в конце второй половины менструального цикла.

Толщина матки при аденомиозе III степени увеличена практически у всех пациенток.

При узловых и очаговых формах аденомиоза на сканограммах определяли следующие эхографические признаки:

- появление в стенке матки зоны повышенной эхогенности – круглой или овальной с ровными контурами при узловой форме и с неровными – при очаговой;
- небольшие (диаметром 2–6 мм) анэхогенные включения или кистозные полости, содержащие мелкодисперсную взвесь;
- повышенная эхогенность около переднего фронта образования и пониженная – около дальнего;
- выявление в патологическом очаге средней и низкой эхогенности близко расположенных полос, ориентированных перпендикулярно к плоскости сканирования;
- деформация срединного маточного эха при подслизистом расположении узла.

Толщина матки при очаговой и узловой формах аденомиоза зависит от размеров патологического образования.

В целом использование указанных критериев позволяет установить аденомиоз I степени распространенности в 88,5% случаев, II степени – в 90%, III степени – в 96,2%, при очаговой форме – в 89,5%, при узловой – в 93,3% случаев. Представленные данные свидетельствуют, что эхография в настоящее время является наиболее информативным методом диагностики аденомиоза, несмотря на определенные сложности и известный субъективизм при интерпретации эхограмм. Наибольшие трудности возникают при сочетании аденомиоза эндометриоза с множественными интерстициально расположенными миоматозными узлами. В подобных случаях при эхографии не всегда представляется возможным установить или исключить рассматриваемую патологию.

Спиральная компьютерная томография

При выполнении КТ у больных очаговой формой аденомиоза обращает на себя внимание неоднородность структуры миометрия из-за наличия мелких очагов разной формы и низкой плотности, не имеющих четких границ с нормальной тканью миометрия. Вследствие неравномерного накопления контрастного вещества миометрием и эндометриоидными очагами миометрий имеет вид сот. При диффузной форме аденомиоза матка увеличена, шаровидной формы, имеет нечеткие контуры и разную толщину передней и задней стенок. При узловой форме аденомиоза матка увеличена из-за образований округлой формы и низкой плотности без четких границ в толще миометрия. Узлы при аденомиозе в отличие от миомы матки не имеют псевдокапсулы, четких границ и сосудистых ветвей.

КТ не является основным методом диагностики аденомиоза, кроме того, для его обнаружения необходимо проведение исследования с рентгеноконтрастным болюсным усилением.

Магнитно-резонансная томография

Специфические признаки, характеризующие аденомиоз I степени, по данным МРТ следующие:

- неравномерное утолщение переходно-соединительной зоны (между эндо- и миометрием) более чем на 0,5–0,6 см;
- появление трубчатых структур размером до 0,2 см, тянущихся к миометрию (расположенных симметрично или асимметрично);
- неровные контуры переходно-соединительной зоны с эффектом «зазубренности»;
- неоднородная структура переходно-соединительной зоны;
- появление в переходно-соединительной зоне мелких (от 0,1–0,2 см) гетерогенных и кистозных включений (полостей), расположенных одиночно и группами;
- выявление в миометрии единичных мелких неравномерно расположенных очагов или зон неоднородной структуры, мелких кист, прилежащих к переходной зоне, без четких контуров, аналогичных эндометриоидной ткани.

При II степени распространения процесса, помимо всех признаков, характерных для аденомиоза I степени, отмечаются также:

- увеличение суммарного размера матки за счет переднезаднего размера;
- асимметричное утолщение одной стенки матки более чем на 0,5 см по сравнению с другой стенкой;
- утолщение переходно-соединительной зоны вследствие пенетрации базального слоя эндометрия на половину и более толщины стенки матки;
- повышение степени неоднородности структуры переходно-соединительной зоны с увеличением количества и размеров гетерогенных и кистозных включений;
- увеличение количества и протяженности очагов и кистозных полостей в миометрии в области переходно-соединительной зоны с гетерогенным МР-сигналом, по МР-характеристикам аналогичным ткани базального слоя эндометрия;
- увеличение количества и размеров гетерогенных образований в миометрии и в зоне измененного МР-сигнала с формированием кистозных полостей размером 0,2 см и более, иногда с геморрагическим содержимым, находимых на всех уровнях биодегенерации гемоглобина (выявляются на T1-взвешенном изображении);
- снижение дифференциации маточной стенки.

При III степени распространения процесса к описанным выше признакам I и II стадий присоединяются:

- суммарное увеличение размеров матки;
- пенетрация эндометрия практически на всю толщу миометрия с образованием в нем патологических гетерогенных зон и очагов разного размера и формы;

- в зоне эндометриоидных гетеротопий миометрия отмечается усиление гетерогенности структуры с очагами и участками неоднородного МР-сигнала, формированием множественных мелких кистозных включений (от 0,2 см) и полостей разного диаметра с геморрагическим компонентом или признаками обызвествления сгустков крови.

При аденомиозе IV степени в патологический процесс вовлекается париетальная брюшина малого таза и соседних органов, формируется выраженный спаечный процесс. При этом на МРТ отмечают бугристые неровные контуры матки, ее деформацию из-за локально расположенных по поверхности эндометриоидных гетеротопий, представленных очагами МР-сигнала разной интенсивности:

- гипоинтенсивными неоднородными (аналогичны сигналу от эндометрия и переходо-соединительной зоны);
- кистозными полостями, имеющими повышенный МР-сигнал на T2-взвешенных изображениях;
- полостями разного диаметра неоднородной структуры с геморрагическим компонентом.

Таким образом, полученные данные свидетельствуют о больших возможностях МРТ в диагностике аденомиоза; изученные особенности МР-проявлений разных форм аденомиоза позволяют достоверно диагностировать сам процесс и его распространенность. Чувствительность, специфичность и точность МРТ в диагностике аденомиоза не менее 95%.

ЭНДОМЕТРИОЗ РЕКТОВАГИНАЛЬНОГО ПРОСТРАНСТВА

Ультразвуковая диагностика инфильтративных форм сложна, нередко требуется проведение дифференциальной диагностики с онкологическими заболеваниями органов малого таза. Рентгенологические методы исследования при данной патологии неинформативны.

Ультразвуковая диагностика

Для ретроцервикального эндометриоза наиболее характерно наличие плотного образования, расположенного в ректовагинальной клетчатке непосредственно под шейкой матки или эксцентрично по отношению к ней, размеры которого в среднем от 0,5 до 4,5 см. Эхогенность патологического образования также варьирует: гипозхогенность выявляют у 63% женщин, среднюю эхогенность – у 20% и повышенную – у 17%.

В большинстве (86%) случаев эндометриоидные гетеротопии данной локализации имеют неровные контуры и только в 14% – ровные. Четкие внутренние границы образования констатированы у 18% больных, нечеткие – у 82%. В значительном количестве наблюдений отмечается нечеткость внутреннего контура образования. Нередко ретроцервикальный эндометриоз распространяется на шейку матки, при этом прорастание (чего, чем?) бывает настолько выраженным, что она практически перестает визуализироваться как отдельное анатомическое образование.

Прорастание (инфильтрация) эндометриоза в стенку прямой кишки, по данным оперативного вмешательства, выявляют у 15% больных. На сканограммах это проявляется в виде эхонегативной зоны полулунной или удлинненно-овальной формы шириной 0,3–1,9 см и протяженностью 1–4,5 см в месте расположения очагов ретроцервикального эндометриоза в стенке кишки. О вовлечении в патологический процесс ректосигмовидного отдела кишки свидетельствует также отсутствие смещения его стенки при надавливании на пораженный участок влажным датчиком.

В отдельных случаях можно наблюдать сдавление и прорастание стенки мочеочника, что приводит к развитию мегауретера и гидронефротической трансформации почки.

Представленные данные свидетельствуют о высокой информативности трансвагинальной эхографии в диагностике ретроцервикального эндометриоза: чувствительность метода при проспективном анализе составила 95,8%, а специфичность – 92,6%. Точность определения наличия или отсутствия ретроцервикального эндометриоза оказалась равной в среднем 94,2%.

Иногда сложности могут возникать при дифференциации небольшой низко расположенной миомы и ретроцервикального эндометриоза. Если образование на сканограммах имеет округлую форму, четкие границы и однородную внутреннюю структуру пониженной эхогенности, то вероятность наличия миомы выше, чем ретроцервикального эндометриоза. По клинической картине часто трудно отличить ретроцервикальный эндометриоз от эндометриоза крестцово-маточных связок. При эхографии также невозможно установить эндометриоз крестцово-маточных связок, его можно заподозрить, только применив метод исключения. Если при эхографии ретроцервикальный эндометриоз не определяется, а при надавливании влажным датчиком на область крестцово-маточных связок отмечается выраженная болезненность, то это может служить признаком данной патологии.

Наибольшие трудности возникают при дифференциации ретроцервикального эндометриоза с прорастанием прямой кишки и ее злокачественного поражения, при этом требуется высокая квалификация специалиста.

Магнитно-резонансная томография

При МРТ выявляют следующие признаки, характерные для эндометриоза ректовагинального пространства:

- патологические ткани (очаги, образования) в ректовагинальном пространстве неоднородной структуры, аналогичные ткани эндометрия, без четких контуров, соединяющие заднюю стенку шейки матки и переднюю стенку прилежащей кишки, с характерными для эндометрия изменениями МР-характеристик в процессе менструального цикла. Целесообразнее всего сравнивать МР-картины, полученные в I (10–13-й день) и во II (16–19-й день) фазах менструального цикла;
- отсутствие четких границ между этими патологическими тканями, передней стенкой прямой кишки и задней стенкой шейки и тела матки с возможным распространением процесса на связочный аппарат матки и в подкожную жировую клетчатку заднего параметрия.

ЭНДОМЕТРИОИДНЫЕ КИСТЫ

Это одно из наиболее часто диагностируемых проявлений эндометриоза. Эндометриоидные кисты обнаруживают у 10–14% женщин, оперированных по поводу разных объемных образований органов малого таза.

Ультразвуковая диагностика

Основой лучевой диагностики данной патологии служит эхография, что объясняется высокой информативностью метода, его неинвазивностью, простотой и быстротой выполнения.

По данным эхографии, односторонние кисты выявляют у 81% больных, двусторонние – у 19%. В пораженном яичнике чаще обнаруживают одну кисту и гораздо реже – две (16%), три (2,5%) и четыре (0,5%) кисты. В большинстве случаев кисты локализируются сбоку и сзади от матки, их размеры колеблются в широких пределах (от 0,8 до 12 см), однако в 90% случаев диаметр кист составляет 2,5–7 см.

Одна из особенностей эндометриоидных кист – значительная толщина стенок (0,2–0,6) см. В большинстве случаев (74%) содержимое кисты однородное и представляет собой компактно расположенную, несмещаемую мелкодисперсную взвесь. В том случае, если киста имеет небольшие размеры (до 1,5 см в диаметре), содержащаяся в ней взвесь не всегда четко определяется, поэтому киста может напоминать опухоль.

Эндометриоидные кисты в большинстве случаев имеют характерные эхографические признаки:

- относительно небольшие размеры: диаметр кист в основном не более 7 см;
- расположение кисты сзади и сбоку от матки;
- средняя и повышенная эхогенность несмещаемой мелкодисперсной взвеси;
- двойной контур образования;
- выявление в большинстве случаев в детородном возрасте.

Спиральная компьютерная томография

При проведении СКТ/МСКТ эндометриоидные кисты в большинстве случаев выявляют как однокамерные округлые образования с жидкостным содержимым. На разных участках толщина стенки неодинакова: может колебаться от 2 до 6 мм (реже до 8 мм), что зависит от длительности существования патологического образования и выраженности пристеночных тромботических масс, сгустков крови, оседающих на внутренней стенке кисты. Плотность ее содержимого колеблется от 1 до 40 HU, но чаще составляет от 26 до 40 HU.

Магнитно-резонансная томография

Особенностью эндометриоидных кист яичников при МРТ является инверсия МР-сигнала на T1-и T2-взвешенных изображениях, что характерно для любого объекта, содержащего продукты биodeградации гемоглобина; достаточно гомогенный высокий интенсивный МР-сигнал на T1-взвешенном изображении и гипоинтенсивный или изоинтенсивный (со слабым повышением) на T2-взвешенном изображении; гомогенный характер повышения или понижения сигнала с эффектом его равномерного «затенения» (*shading*), с кольцом гемосидерина по периферии.

Кроме того эндометриоидные кисты яичников:

- не выявляются в режиме МР-гидрографии;
- имеют толстые неровные стенки;
- не растут, как правило, экзофитно по отношению к яичнику, вследствие чего при крупных кистах сохранившаяся часть ткани яичника расплывается на их поверхности;

- располагаются сзади и сбоку от матки, вызывают формирование перифокального спаечного процесса;
- чаще являются односторонними.

В целом чувствительность, специфичность и точность МРТ при диагностике эндометриoidных кист яичников составляют не менее 98%.

Более подробная информация о лучевой диагностике наружного инфильтративного эндометриоза с преимущественным поражением кишечника, мочевого пузыря и мочевыводящих путей, а также экстрагенитальных форм эндометриоза (брюшной стенки, пупка, диафрагмы, послеоперационных рубцов и др.) представлена в главе «Диагностика эндометриоза» в монографии «Лучевая диагностика и терапия в акушерстве и гинекологии» (Москва, 2012), написанной ведущими авторами данных Клинических рекомендаций Л. В. Адамян, В. Н. Демидовым и А. И. Гусом.

В клинической практике диагностики эндометриоза визуальный осмотр малого таза и брюшной полости в ходе лапароскопии является «золотым стандартом» (ESHRE, 2008; RCOG, 2006). Однако все классификации эндометриоза субъективны и плохо коррелируют с болевым синдромом, хотя могут давать ценную информацию для прогноза бесплодия и результатов лечения. Гистологическая верификация эндометриоза, если ее выполнение возможно, является обязательной. Положительные результаты гистологического исследования подтверждают наличие заболевания, но отрицательный ответ (при отсутствии технически возможной для проведения биопсии) не исключает существования эндометриоза.

Глава 5. ЛЕЧЕНИЕ ЭНДОМЕТРИОЗА

Трудности, с которыми врач сталкивается при выборе метода лечения пациенток с эндометриозом, определяются многими факторами: не изученные до конца этиология и механизмы формирования боли; отсутствие надежных критериев объективной оценки интенсивности боли; широкое разнообразие клинических проявлений; отсутствие высокоспецифичных и высокочувствительных неинвазивных диагностических маркеров; резко негативное влияние на качество жизни и жизненную продуктивность в целом; тенденция к вовлечению в патологический процесс окружающих тканей и органов в случае персистенции заболевания; недостаток доказательных данных, касающихся оценки эффективности медикаментозного лечения по сравнению с плацебо и другими методами лечения; достаточно ограниченный круг существующих методов лечения.

Задачи лечения эндометриоза состоят в следующем:

- удаление очага эндометриоза;
- уменьшение интенсивности болей;
- лечение бесплодия;
- предотвращение прогрессирования;
- профилактика рецидивов заболевания, что уменьшает необходимость выполнения радикального оперативного вмешательства и позволяет сохранить репродуктивную функцию женщин.

Учитывая хроническое течение эндометриоза во многих случаях, высокий риск возникновения рецидивов после хирургического лечения или отмены медикаментозной терапии, лечение должно быть запрограммировано на продолжительный срок.

За рубежом и в нашей стране операция была и остается единственным методом лечения генитального эндометриоза, который позволяет провести экцизию или уничтожить морфологический субстрат эндометриоза с помощью энергий разных видов (лазерная, электрическая, крио-, ультразвуковая, плазменная и др.), поэтому в случае полного удаления эндометриозидных кист яичников, очагов на брюшине малого таза, крестцово-маточных связках и кист других локализаций можно ограничиться этим. Однако в ходе оперативного вмешательства, особенно при распространенном эндометриозе, удаляют лишь видимые и доступные очаги, а микроскопические и атипично расположенные поражения могут остаться незамеченными и длительно персистировать. При лапароскопии глубокие поражения могут казаться поверхностными, что приводит к снижению выявляемости инфильтративных форм и недооценке тяжести болезни. Маскировка истинного поражения тканей эндометриозом имеет место и при дооперационном использовании аГнРГ.

Современный подход к долгосрочному ведению пациенток с хронической тазовой болью, обусловленной эндометриозом, включает хирургическое лечение и медикаментозную терапию.

Эмпирическая медикаментозная терапия (без хирургической верификации диагноза) возможна при аденомиозе, наружном генитальном эндометриозе, при отсутствии кистозных процессов в яичниках (эндометриозидные кисты) и других опухолевидных образований в малом тазе. При наличии эндометриозидной кисты яичника необходимо хирургическое лечение (энуклеация капсулы и /или ее вапоризация с гистологическим исследованием препарата). При этом нет необходимости назначать гормональную терапию больным с кистозными формами заболевания (эндометриозидные кисты) или любыми другими формами, если хирург уверен в полном удалении очагов во время операции или если заболевание протекает бессимптомно. В отсутствие возможности адекватно удалить все очаги, при инфильтративных формах после операции необходимо проводить медикаментозное лечение для уменьшения выраженности болевого синдрома, профилактики рецидива или прогрессирования заболевания. Гормональная терапия занимает важное место среди методов лечения, используемых для адекватного купирования симптомов, сохранения фертильности, улучшения работоспособности, социальной активности и качества жизни женщин в целом.

При тяжелых инвазивных формах эндометриоза с поражением смежных органов необходимы междисциплинарный подход и комбинация различных методов лечения и участие смежных специалистов.

5.1. ХИРУРГИЧЕСКОЕ ЛЕЧЕНИЕ ЭНДОМЕТРИОЗА

Оперативное вмешательство – основной этап в лечении эндометриоза. Показание к выполнению оперативного вмешательства по поводу эндометриоза могут служить три его основных симптома: хроническая тазовая боль, эндометриомы или бесплодие.

Необходимо соблюдать строго правила проведения оперативных вмешательств по поводу любых форм эндометриоза. Операцию нужно выполнять на 5–12-й день менструального цикла, в результате чего в 2 раза снижается риск развития рецидива.

При выявлении поражения смежных органов малого таза целесообразно привлечение к операции хирургов или урологов, владеющих навыками проведения оперативных вмешательств на этих органах. Преимущества лапароскопического доступа при хирургическом лечении эндометриоза не вызывают сомнений, но необходимо оценивать возможность проведения эндохирургического вмешательства, обеспечивающего адекватный объем операции. Пациентки с тяжелыми формами генитального эндометриоза должны быть осведомлены о всех возможных вариантах прогноза и течения послеоперационного периода. Операции следует проводить в специализированном стационаре.

Предоперационное обследование

Адекватное предоперационное обследование позволяет определить оптимальную хирургическую тактику, доступ, рациональный объем оперативного вмешательства и целесообразность привлечения смежных специалистов, а также предположить программу реабилитации пациентки. Традиционные методы обследования (сбор анамнеза, клинико-лабораторное обследование и физикальный осмотр) являются основными при установлении и дифференцировке диагноза.

Помимо этого, используют другие методы исследования:

- Ультрасонография органов малого таза (предпочтительно трансвагинальная) является скрининговым методом исследования при подозрении на генитальный эндометриоз. Трансректальную сонографию проводят при подозрении на инфильтративные формы эндометриоза с поражением стенки прямой кишки, сопровождающимся специфической симптоматикой (тенезмы, кровь при дефекации во время менструации);
- МРТ и КТ с целью выявления признаков инфильтративного роста эндометриоза, они помогают определить степень поражения параметральной, параректальной клетчатки и других клетчаточных пространств стенки кишки, мочевого пузыря, а также ректовагинальной перегородки;
- Колоноскопия и/или рентгенография кишечника с применением бария позволяют определить степень анатомических функциональных нарушений различных отделов толстой кишки;
- Цистоскопия показана при подозрении на поражение стенки мочевого пузыря или дистальных отделов мочеточников. В некоторых случаях на предоперационном этапе возможно установление стентов в мочеточники для предотвращения их ранения или обструкции в послеоперационном периоде;
- Определение уровня онкомаркера СА-125 необходимо проводить в случае обнаружения опухолевидных образований яичников с целью проведения дифференциальной диагностики. Корреляции между уровнем онкомаркера и степенью распространения генитального эндометриоза не отмечено. Определение уровня СА-125 имеет значение для мониторинга заболевания. Однократные значения его могут изменяться при сопутствующих воспалительных, инфекционных и онкологических заболеваниях, а также при рецидиве эндометриоза.

Хроническая тазовая боль

Метод и объем оперативного вмешательства при данной симптоматике зависят прежде всего от степени распространения процесса и поражения смежных органов, а также от нарушения их функций. Важную роль играют репродуктивные планы и прогнозы. Учитывая это, объем оперативного вмешательства может быть ограничен разделением сращений между органами для восстановления нормальной анатомии малого таза, коагуляцией очагов эндометриоза и проведением дополнительных мероприятий с целью повышения возможности (частоты) наступления беременности в естественном цикле либо в качестве подготовки к ВРТ.

В случае нарушения функций смежных органов, при наличии обширных инфильтративных образований в малом тазе, которые также могут быть причиной выраженного болевого синдрома, некупирующегося с помощью консервативной терапии, показано проведение радикального оперативного вмешательства с сохранением репродуктивной функции или без ее сохранения. Радикальный объем оперативного вмешательства без сохранения репродуктивной функции включает пангистерэктомию.

С целью сохранения репродуктивной функции при выполнении радикального оперативного вмешательства удаляют все эндометриоидные инфильтраты в малом тазе и брюшной полости, но обязательно сохраняют матку, даже в случае необходимости проведения аднексэктомии, что позволяет в последующем использовать ВРТ (уровень доказательности Ib).

При вовлечении в инфильтрат только передней стенки прямой кишки (без вовлечения слизистой) показано его иссечение методом «сбривания» («shaving») или выполнение сегментарной резекции 1/3 или 1/2 просвета кишки при полном поражении. При этом необходимо убедиться в герметичности швов и тщательности перитонизации места иссечения.

Выполнение передней резекции прямой кишки с наложением циркулярного компрессионного анастомоза показано только при стенозирующих поражениях, при этом в операционную бригаду должен быть включен колопроктолог.

Резекцию эндометриоидного инфильтрата мочевого пузыря необходимо проводить в пределах здоровых тканей с восстановлением целостности органа двухрядным швом и продолжительным дренированием мочевого пузыря постоянным

катетером. При вовлечении в процесс мочеоточника и развитии уродинамических нарушений возможно выполнение уретеролизиса с или без резекции участка мочеоточника с наложением анастомоза по принципу конец в конец или созданием цистоуретероанастомоза. В решении вопроса об объеме операции и выполнении оперативного вмешательства принимает участие уролог.

У пациенток с хронической тазовой болью определенную роль может играть поражение эндометриозом аппендикса, в котором также возможны хронические воспалительные или другие изменения. Во время лапароскопии аппендикс должен быть выделен (если это возможно) и осмотрен. Лапароскопическое удаление аппендикса следует производить только при наличии его очевидных изменений. Однако при этом необходимо учитывать согласие пациентки, а также риск возникновения осложнений в ходе операции и в послеоперационном периоде.

Исправление положения матки и перевод ее из ретрофлексии у женщин с диспареунией в ряде случаев целесообразно. Однако нет убедительных данных, которые бы подтверждали эффективность или клиническую полезность этой процедуры. Имеют права гражданства и операции LUNA, и пресакральная нейрэктомия. Но большинство хирургов не считают их целесообразными, давая предпочтение лапароскопической или роботической технике выделения нервных сплетений из инфильтрата (nervspredtechnology). В Центре акушерства, гинекологии и перинатологии МЗ РФ им. В. И. Кулакова операции при распространенном эндометриозе, в том числе и радикальные вмешательства, в 89% реализуются лапароскопическим доступом.

Выбор метода хирургического лечения и доступа (лапароскопический или абдоминальный) определяется опытом хирурга и профилем учреждения. Для сохранения репродуктивной функции оптимальным является лапароскопический доступ, однако при обширных инфильтративных поражениях с резекцией смежных органов более безопасным следует признать для большинства хирургов – абдоминальный доступ.

Эндометриоидные кисты яичников

Хирургический подход при эндометриодных кистах яичника в целом соответствует таковому при любой доброкачественной опухоли яичника. При лечении пациенток репродуктивного возраста самым важным является сохранение фертильности, но при этом объем операции обязательно должен обеспечить снижение риска развития рецидивов. С этой целью необходимо придерживаться тактики полной энуклеации стенки кисты после ее опорожнения и промывания полости кисты. Выполнение аблации капсулы эндометриоидной кисты возможно только при угрозе аднексэктомии и/или резком снижении овариального резерва. Часто такая ситуация возникает при выполнении оперативного вмешательства по поводу рецидива эндометриоидных кист. В этом случае допустимо проведение лазерной вапоризации, а не радикального удаления капсулы кисты (уровень доказательности Ib).

Вопрос целесообразности удаления капсулы при ее небольшом размере (менее 30 мм) не имеет однозначного решения. В связи с необходимостью гистологической верификации диагноза, а также дифференциальной диагностики со злокачественными образованиями яичников цистэктомия в этих случаях представляется оправданной.

Удаление эндометриодной кисты следует (при возможности) выполнять с использованием лапароскопического доступа. При этом необходимо соблюдать все принципы микрохирургической операции с учетом особенностей щадящего воздействия инструмента, режимов энергии (электро-, лазерной, крио-, плазма, ультразвук и т. д.) на ткань яичника (энуклеация только пораженных участков) для максимального сохранения овариального резерва. От зашивания яичника в большинстве случаев следует воздерживаться (уровень доказательности Ib). Необходимо использовать постоянное промывание тканей, режимы кондиционирования брюшной полости. При обширном спаечном процессе – противоспаечные барьеры.

Эндометриоз–ассоциированное бесплодие

Хирургический этап лечения бесплодия при наличии эндометриоза заключается, прежде всего, в восстановлении нормальных анатомических взаимоотношений органов малого таза и удалении эндометриоидных кист яичников. Допустимо проведение только коагуляции очагов эндометриоза, расположенных вблизи мочеоточника, сосудов и на стенках полых органов без их тотального иссечения. Это позволяет снизить риск развития тяжелых осложнений у пациенток, основной жалобой которых является бесплодие.

Необходимо проведение тщательного сальпингоовариолизиса, гемостаза и проверки проходимости маточных труб. Целесообразно использовать противоспаечные барьеры для предотвращения развития трубно-перитонеального бесплодия.

Нецелесообразно проведение повторных операций с целью восстановления естественной фертильности. Это неоправданно затягивает продолжительность лечения в целом и снижает эффективность ВРТ. При планировании ВРТ хирургическое лечение, предусматривающее удаление эндометриоидных кист и проведение сальпингэктомии при необратимых изменениях маточных труб, осуществляют в качестве подготовки. Спорным и не всегда оправданным является удаление обширного эндометриоидного позадишеечного инфильтрата или эндометриоза мочевого пузыря при отсутствии болевого симптома как этапа подготовки к ЭКО. Это значительно повышает риск развития послеоперационных

осложнений, но при этом не оказывает существенного влияния на частоту наступления беременности. При хирургическом лечении необходимо использовать лапароскопический доступ, исключением могут быть только тяжелые формы эндометриоза либо экстрагенитальные заболевания, являющиеся противопоказанием к проведению лапароскопии. Важным компонентом хирургического лечения эндометриоза является предотвращение образования спаек путем минимизации травмирования тканей.

Основные принципы хирургического лечения с позиций доказательной медицины:

- Лапароскопия является предпочтительным хирургическим доступом («золотой стандарт») при лечении эндометриоза независимо от тяжести и степени распространения патологического процесса вследствие лучшей визуализации очагов благодаря их оптическому увеличению, минимальной травматизации тканей и более быстрой реабилитации пациенток, чем после лапаротомии (уровень доказательности Ia);
- Лечебно-диагностическая лапароскопия с удалением очагов эндометриоза обеспечивает более значительное уменьшение интенсивности ассоциированных с эндометриозом болей по сравнению с диагностической лапароскопией (уровень доказательности Ia). В одном РКИ сравнивали действие лазерной абляции эндометриоза I–II ст. с воздействием диагностической лапароскопии. При наблюдении в течение 6 мес. 63% пациенток сообщили об уменьшении выраженности или регрессии симптомов, в то время как в контрольной группе только 23%. Наименее значительный эффект лечения отмечен у пациенток с минимальными формами эндометриоза (уровень доказательности Ia). Во втором РКИ у больных эндометриозом различной степени распространения в случайном порядке были выполнены либо диагностическая процедура, либо хирургическое удаление очагов, а через 6 мес. – повторная лапароскопия. После первой хирургической лапароскопии о снижении интенсивности тазовой боли, а также об общем повышении качества жизни сообщили значительно большее число женщин, чем после диагностической процедуры (80 и 32% соответственно). При оценке через 12 мес. женщины в обеих группах сообщили о значительном снижении интенсивности боли по всем параметрам, кроме дисхезии, по сравнению с оценкой через 6 мес.
- Эндометриомы яичников у женщин с тазовой болью должны быть удалены хирургическим путем при лапароскопии (уровень доказательности Ia). У пациенток репродуктивного возраста при сохранении максимального объема непораженной ткани яичников принципиально важно полностью удалить капсулу кисты, что значительно снижает риск развития рецидивов в отличие от других методик (пункция, дренирование кисты, алкоголизация и уничтожение капсулы путем воздействия энергии различных видов).
- Несмотря на ограниченность данных, полученных в ходе РКИ, выполненных с целью оценки эффективности оперативного вмешательства в плане снижения интенсивности боли, очевидно, что оно является высокоэффективным в большинстве случаев. Тем не менее, клиническая практика показывает, что у некоторых женщин отмечается слабый ответ на хирургическое лечение либо из-за неполного удаления очагов или развития послеоперационного рецидива, либо из-за того, что боль была вызвана не эндометриозом.
- Очаги инфильтративного эндометриоза ректовагинальной перегородки, как правило, могут быть удалены лапароскопическим или комбинированным лапароскопически-влагалищным доступом, при необходимости в сочетании с одновременной резекцией пораженного участка стенки прямой кишки или в едином блоке с маткой (у женщин, незаинтересованных в беременности). При вовлечении в эндометриоидный инфильтрат толстой кишки в области ректовагинальной перегородки с характерными клиническими проявлениями (дисменорея, диспареуния, дисхезия) иногда следует выполнить резекцию кишки. Критериями для принятия решения о резекции кишки являются размер очага поражения более 2–3 см, степень вовлечения окружности кишки (более 1/3 окружности), глубина инвазии в мышечный слой 5 мм и более. При отсутствии показаний к резекции кишки возможно иссечение только эндометриоидного инфильтрата с использованием органосберегающей методики «shaving». Хирургическое лечение инфильтративных форм эндометриоза с вовлечением толстой кишки, мочевого пузыря и мочеточников необходимо проводить исключительно в специализированных экспертных лечебных центрах с применением мультидисциплинарного подхода (уровень доказательности IIIa). Выполнение резекции кишки или мочевого пузыря должен осуществлять хирург, имеющий сертификат о праве на проведение подобных операций (колоректальный хирург, уролог и т.д.).
- Радикальным методом лечения аденомиоза можно считать лишь тотальную гистерэктомию (экстирпация матки), которая может быть выполнена путем лапароскопии. При осуществлении гистерэктомии одновременно следует удалить все видимые эндометриоидные очаги, при этом билатеральная сальпингоофорэктомия может способствовать более эффективному купированию боли и уменьшению вероятности выполнения повторного оперативного вмешательства, однако вопрос об удалении яичников следует обсуждать с каждой пациенткой индивидуально (уровень доказательности Ia).
- Абляция крестцово-маточного нерва (операция LUNA) незначительно повышает степень разрешения тазовой боли (уровень доказательности Ib).
- В том случае, если пациентка не отвечает на органосохраняющую операцию, но воздерживается от радикального хирургического лечения, можно выполнить пресакральную нейрэктомию, особенно при тяжелой дисменорее, хотя данные о ее эффективности спорные (уровень доказательности Ib).

5.2. МЕДИКАМЕНТОЗНОЕ ЛЕЧЕНИЕ ЭНДОМЕТРИОЗА

Поскольку до сих пор не разработана универсальная медикаментозная терапия эндометриоза, она является неспецифической, нацелена в основном на уменьшение выраженности имеющихся симптомов и подбирают ее индивидуально, исходя из характеристик и потребностей каждой пациентки. Эндометриоз нередко характеризуется персистирующим рецидивирующим течением, поэтому особое внимание при выборе лечения следует уделять не только его эффективности, но и долговременной безопасности и переносимости, в связи с тем что может понадобиться достаточно длительная терапия. Необходимо также принимать во внимание экономическую рентабельность лечения. Следует помнить, что лапароскопия не всегда необходима перед началом медикаментозной терапии тазовой боли при подозрении на эндометриоз и отсутствии анатомических изменений (за исключением кистозных форм заболевания). При лечении эндометриоза любые методы медикаментозной терапии нужно использовать в течение 3 мес. при отсутствии противопоказаний и побочных эффектов, после чего оценивают ее эффективность и в случае необходимости производят замену препарата или выполняют оперативное лечение.

Обоснование необходимости проведения сочетанной терапии

При полном удалении гистологически верифицированных эндометриоидных кист яичников (энуклеация капсулы, вапоризация), а также очагов эндометриоза на брюшине малого таза, крестцово-маточных связках и других локализациях можно ограничиться хирургическим лечением, однако следует помнить о достаточно высокой частоте развития рецидивов и персистенции заболевания.

В целом частота возникновения рецидивов эндометриоза после хирургического лечения через 1–2 года составляет 15–21%, спустя 5 лет – 36–47%, через 5–7 лет – 50–55% и является наиболее высокой при распространенном эндометриозе или в случае невозможности удалить инфильтративные очаги с сохранением органов репродуктивной системы (узловые формы аденомиоза, ретроцервикальный эндометриоз с частичным или полным прорастанием стенки прямой или сигмовидной кишки, дистальных отделов мочеточников, мочевого пузыря и т.д.). В этих случаях целесообразно клиническое течение квалифицировать как прогрессирование заболевания, а не рецидив. Частота рецидивирования эндометриоидных кист яичников в течение 2–5 лет после операции варьирует от 12 до 30%. Повторные операции на яичнике у женщин с бесплодием должны выполняться строго по показаниям, так как имеются доказательства снижения овариального резерва (уровня антимюллера гормона) после удаления эндометриоидных кист яичника.

В связи с этим в большинстве случаев лечение эндометриоза является комплексным и проводят его с использованием различных медикаментозных средств.

Нестероидные противовоспалительные препараты

В течение многих десятилетий нестероидные противовоспалительные препараты (НПВП) широко использовали для лечения боли, связанной с эндометриозом, особенно, дисменореи, однако их эффективность была оценена только в нескольких РКИ, в которые не выявлено статистически значимых различий в степени купирования боли между этими препаратами и плацебо. Недостаточно убедительными оказались и данные о количестве неблагоприятных побочных эффектов НПВП по сравнению с таковыми плацебо. Неселективные НПВП подавляют активность обеих изоформ фермента циклоксигеназы, вовлеченного в синтез простагландинов, ЦОГ-1 и ЦОГ-2, хотя в эктопическом эндометрии обнаруживают повышение экспрессии только последней изоформы.

Результаты только что опубликованного мета-анализа данных о влиянии наиболее широко распространенных НПВП (напроксен, ибупрофен, диклофенак, целекоксиб, эторикоксиб, рофекоксиб и люмиракоксиб) свидетельствуют о повышении сердечно-сосудистого риска при их использовании. В 2004 г. были опубликованы данные об эффективности селективного ингибитора ЦОГ-2 рофекоксиба при лечении умеренно выраженных проявлений дисменореи, диспареунии и хронической тазовой боли, а через год он был изъят из клинической практики из-за повышения риска развития инфаркта миокарда и инсульта при длительном применении препарата в высоких дозах.

Таким образом, эффективность и безопасность применения НПВП при длительной терапии эндометриоза вызывают сомнения, следует особо учитывать риск длительного применения этих препаратов в высоких дозах. Однако кратковременное лечение боли, связанной с эндометриозом, с помощью препаратов этого класса может быть полезным, в том числе в ходе ожидания купирования симптомов после назначения целенаправленных методов медикаментозного или хирургического лечения (уровень доказательности IIIa). Так, НПВП могут быть с успехом применены в ходе терапии агн-РГ, начатой в лютеиновую фазу цикла или во время менструации, для купирования дисменореи, которая может усилиться в течение одного цикла из-за начального эффекта активации гипоталамо-гипофизарно-яичниковой системы, наблюдаемой на фоне этих препаратов.

Гормональная терапия

Хотя гормональная терапия не является специфической, ее роль в комплексном лечении пациенток с эндометриозом трудно переоценить, поскольку она эффективна, достаточно безопасна, служит профилактикой рецидивирования и

прогрессирования заболевания, снижает риск выполнения повторного оперативного вмешательства. Патогенетической основой гормональной терапии является временное угнетение функции яичников с моделированием состояния «псевдоменопаузы» с помощью агонистов гонадотропин-рилизинг-гормона (аГн-РГ) или антагонистов Гн-РГ (антГн-РГ), ингибиторов ароматазы или иницирование состояния псевдодецидуализации с последующей атрофией очагов эндометриоза за счет воздействия прогестагенов (принимаемых внутрь или вводимых внутриматочно), селективных модуляторов прогестероновых рецепторов или КОК. Имеется гипотеза, согласно которой в отдельных случаях формирование эндометриоидных кист может происходить на месте овулирующего фолликула, поэтому подавление овуляции, сопровождающееся ингибированием характерного для нее «провоспалительного каскада», может послужить мерой профилактики рецидива заболевания.

Гормональная терапия может быть применена в качестве, во-первых, эмпирической терапии при лечении пациенток с симптомами, свидетельствующими о высокой вероятности наличия эндометриоза при отсутствии кистозных (овариальных) форм, а, во-вторых, адъювантной терапии для профилактики рецидивов после лапароскопического подтверждения эндометриоза и/или удаления видимых очагов, капсулы эндометриоидной кисты либо удаления эндометриоза при инфильтративной форме заболевания (ретроцервикальной локализации, мочевого пузыря и др. локализаций).

Гормональная терапия, способствует сохранению фертильности, повышению работоспособности, социальной активности и качества жизни женщин. В настоящее время имеются прямые показания к лечению эндометриоза аГн-РГ, антГн-РГ и некоторыми прогестагенами.

Перед назначением гормональной терапии необходимо провести общепринятое обследование, включающее сбор семейного и личного анамнеза с акцентом на выявление наследственных форм тромбофилий; гинекологический осмотр; инструментальные и лабораторные исследования для оценки состояния сердечно-сосудистой системы, биохимических параметров печени и почек для исключения противопоказаний, трансвагинальное УЗИ, УЗИ молочных желез или маммография в зависимости от возраста и семейного риска, ПАП-мазок, уровень онкомаркера СА-125 (по показаниям). Затем комплекс этих методов обследования следует повторять каждые 12 мес. в течение всего курса гормональной терапии.

Комбинированная терапия эстрогенами и прогестагенами

Согласно рекомендациям ведущих гинекологических обществ, КОК относят к препаратам первого выбора (хотя и без одобренных показаний), которые применяют для купирования связанной с эндометриозом тазовой боли у женщин, не имеющих противопоказаний и не планирующих беременность на данный момент времени. Потенциальными преимуществами КОК являются низкая цена, небольшое количество побочных эффектов и возможность длительного лечения. Хотя КОК использовали в течение многих лет, только в нескольких РКИ было проведено их сравнение с другими медикаментозными методами терапии (уровень доказательности Ia).

Результаты многих исследований свидетельствуют, что применение КОК значительно снижает интенсивность боли, связанной с эндометриозом (уровень доказательности Ib). Механизм их лечебного действия обусловлен блокадой синтеза Гн-РГ и как следствие подавлением циклической секреции ФСГ и ЛГ, что сопровождается ановуляцией, децидуализацией стромы и атрофией очагов эндометриоза. Непрерывный режим приема КОК имеет значительные преимущества при лечении эндометриоза по сравнению с циклическим режимом. Установлено, что перевод женщин с тяжелой формой дисменореи с циклического на непрерывный режим приема препаратов способствовал снижению интенсивности боли через 6 мес. на 58%, а через 2 года – на 75% ($p < 0,001$).

Хотя КОК неэффективны при лечении рецидивов, однако они достаточно эффективны в качестве ингибирующей послеоперационной терапии для профилактики рецидивов, в том числе эндометриомы, и купирования дисменореи, что было продемонстрировано в недавно опубликованном систематическом обзоре (6 проспективных исследований, из которых 4 РКИ). Тем не менее, пока недостаточно данных о влиянии эстрогенного компонента в составе КОК на течение заболевания; теоретически нельзя исключить потенциальную стимуляцию развития, прогрессирования или рецидивирования заболевания в зависимости от его характеристик, поскольку эндометриоз является эстрогензависимым заболеванием. Также недостаточно доказательных данных, подтверждающих долговременную безопасность такого лечения. В систематическом обзоре показано, что в отличие от дисменореи, КОК не оказывают должного влияния на ХТБ и диспареюнию.

Прогестагены

Согласно рекомендациям ведущих мировых гинекологических обществ, монотерапию прогестагенами (принимаемые внутрь, вводимые внутримышечно или подкожно) можно рассматривать в качестве терапии первой линии (уровень доказательности Ia). Во-первых, прогестагены оказывают центральное действие, блокируя гипоталамо-гипофизарно-яичниковую ось и тем самым уменьшая секрецию эстрогенов яичниками. Во-вторых, они оказывают непосредственное влияние на эндометриоидные очаги, вызывая дифференциацию стромальных клеток (децидуализацию) и секреторную трансформацию эпителиальных клеток эндометрия, что, в конечном счете, приводит к его атрофии при использовании прогестагенов в непрерывном режиме. В-третьих, прогестагены активируют фермент 17β -гидростероид-дегидрогеназу

типа 2 (17 β -ГСД-2), преобразующий эстрадиол в менее активный эстрон. Прогестагены оказывают ингибирующее влияние на синтез простагландина E2 (ПГЕ2), играющего ключевую роль в патогенезе эндометриоза и способствующего повышению синтеза эстрогенов за счет модулирующего влияния на экспрессию фермента ароматазы.

Терапию прогестагенами необходимо осуществлять в непрерывном режиме и в достаточно высоких дозах, на фоне которых развивается аменорея. Такой подход позволяет не только устранить боль, предотвратить развитие новых поражений, но и обеспечить регресс уже имеющихся очагов (уровень доказательности Ib). Естественно следует учитывать противопоказания и побочные явления.

В настоящее время для лечения эндометриоза применяют пероральные прогестагены: медроксипрогестерона ацетат (МПА; Провера), мегестерола ацетат (Мегейс), норэтистерона ацетат (НЭТА), дидрогестерон (Дюфастон), диеногест (Визанна), а также парентеральные формы прогестагенов: МПА, вводимых внутримышечно (Депо-провера), и внутриматочная система с левоноргестрелом (Мирена). Рекомендуемые дозы большинства пероральных прогестагенов для лечения эндометриоза достаточно велики, что не отвечает современным требованиям, предъявляемым к препаратам (максимальный эффект при минимальной дозе). В наиболее низкой дозе используют диеногест (Визанна 2 мг/сут. перорально) и левоноргестрел (внутриутробно в составе системы Мирена 20 мг/сут.).

С целью минимизации возможных нежелательных эффектов прогестагенов, возникающих при их длительном непрерывном приеме, следует принимать во внимание не только прогестагенную активность этих препаратов, но и сродство к эстрогенным, андрогенным, минералокортикоидным и глюкокортикоидным рецепторам. При лечении прогестагенами могут быть получены и дополнительные лечебные воздействия, в частности антиандрогенный эффект у пациенток с признаками гиперандрогении.

При назначении прогестагенов следует учитывать, что их стоимость, как и частота побочных эффектов, связанных с дефицитом эстрогенов (уменьшение МПК, вазомоторные симптомы и др.), возникающих на фоне лечения агн-РГ, ниже, как и андрогенные воздействия, отмечающиеся на фоне даназола и неместрана. Наиболее частым побочным эффектом непрерывного приема прогестагенов являются кровотечения прорыва, вероятность возникновения которых снижается по мере увеличения продолжительности лечения.

Пероральные прогестагены

Медроксипрогестерона ацетат

В ходе прямого сравнения в рандомизированном испытании установлена эффективность МПА – производного 17-гидроксипрогестерона, в отношении купирования боли при эндометриозе сходную с таковой КОК (уровень доказательности Ib). Однако для лечения эндометриоза МПА при пероральном приеме необходимо применять в достаточно высоких дозах, что может обусловить выраженные побочные эффекты и неблагоприятное влияние на липидный профиль, определяемые его остаточными андрогенными и глюкокортикоидными свойствами. Прием прогестагенов – производных 19-нортестостерона в высоких дозах, может способствовать увеличению массы тела, возникновению изменений настроения, депрессии и раздражительности.

Норэтистерона ацетат

НЭТА относится к производным 19-нортестостерона второго поколения. Недавно в пилотном исследовании продемонстрирована эффективность НЭТА в дозе 2.5 мг/сут в отношении ХТБ, диспареунии, дисменореи и симптомов нарушения деятельности кишечника, однако даже в небольшой дозе прием прогестагенов с остаточными андрогенными свойствами в непрерывном режиме может сопровождаться метаболическими нарушениями, а именно увеличением веса, дислипидемией, гиперинсулинемией, что способствует повышению атерогенного потенциала крови и риска развития нарушений толерантности к глюкозе (уровень доказательности IIb).

Дидрогестерон

Дидрогестерон при пероральном применении селективно воздействует на эндометрий, тем самым предотвращая повышенный риск развития гиперплазии эндометрия и/или карциногенеза в условиях избытка эстрогенов. Он показан во всех случаях эндогенной недостаточности прогестерона.

Однако при анализе 7 РКИ было доказано, что непрерывный режим прогестагенов и гестринон одинаково эффективны при лечении болевого синдрома. Циклический режим прогестагенов (дидрогестерон 40–60 мг в течение 6–18 мес.) не эффективен по отношению к плацебо.

Диеногест

Диеногест относится к прогестагенам четвертого поколения, сочетая в себе свойства как производных 19-нортестостерона, так и производных прогестерона. Как производное 19-нортестостерона он характеризуется высокой селективностью к прогестероновым рецепторам, мощным прогестагенным воздействием на эндометрий, относительно коротким периодом полувыведения (примерно 9–11 ч) и высокой биоступностью (приблизительно 90%), что снижает риск кумуляции при ежедневном приеме. Как производному прогестерона диеногесту свойственна хорошая переносимость, отсутствие негативных метаболических и сосудистых эффектов, что является хорошей основой для проведения длительного лечения.

Диеногест оказывает антипролиферативное, антиангиогенное, противовоспалительное, иммуномодулирующее действие и вызывает прямое ингибирование внутриядерного фактора каппа В (NFκB), играющего ключевую роль в процессах воспаления и неоангиогенеза. К достоинствам этого прогестагена относят особый механизм блокады овуляции, направленный на апоптоз гранулезных клеток растущего фолликула, слабый центральный эффект (ингибирование уровня ФСГ и ЛГ) и умеренное снижение продукции эстрадиола, уровень которого находится в пределах терапевтического окна, позволяющего избежать развития симптомов эстрогенного дефицита при сохранении выраженного антипролиферативного эффекта.

В нескольких рандомизированных плацебоконтролируемых исследованиях установлено, что диеногест в дозе 2 мг/сут купирует связанную с эндометриозом боль (дисменорея, диспареуния и диффузная тазовая боль), значительно уменьшает распространенность эндометриодных очагов, что определяют по данным гАФС при повторной лапароскопии, и не уступает по эффективности аГн-РГ (уровень доказательности Ib). Препарат подходит для долгосрочного лечения эндометриоза, поскольку его хорошо переносят больные и он не оказывает негативного влияния на метаболический профиль и функцию печени. Частота возникновения кровотечений прорыва сопоставима с таковой при лечении другими прогестагенами и снижается по мере увеличения длительности терапии. К настоящему времени получены результаты долгосрочных (продолжительностью до 65 недель) исследований, которые продемонстрировали не только высокую эффективность, но и безопасность диеногеста при лечении эндометриоза (уровень доказательности Ib).

Парентеральные прогестагены

Депонированные формы прогестагенов

В двух РКИ эффективность депонированных форм прогестагенов при лечении боли, связанной с эндометриозом, была сопоставима с таковой аГн-РГ в отношении дисменореи, диспареунии и ХТБ. За 6-месячный период исследования и далее в течение 12 мес. наблюдения эффект депо медроксипрогестерона ацетата (ДМПА) при его введении под кожу был эквивалентен таковому лепролида ацетата в отношении купирования боли (уровень доказательности Ib). Главным недостатком этой терапии являются длительные и обильные кровотечения прорыва, с трудом поддающиеся коррекции, так как эффект прогестагена не может быть быстро и полностью нивелирован. Возможно, идеальным показанием к назначению ДМПА можно считать остаточный эндометриоз после гистерэктомии с двусторонней сальпингоооариэктомией или без нее, когда возможность возникновения маточных кровотечений прорыва будет исключена. Кроме того, долгосрочное использование ДМПА может оказать негативное влияние на МПК. В связи с этим определенными преимуществами обладает еще один парентеральный метод введения прогестагена – непосредственно в матку с помощью внутриматочной прогестагенвыделяющей системы.

Левоноргестрел-выделяющая внутриматочная система

Левоноргестрелвыделяющая внутриматочная система (Мирена) является еще одним приемлемым методом лечения эндометриоза/аденомиоза у женщин, не планирующих беременность. Доказана эффективность Мирены при различных формах эндометриоза благодаря выраженному антиэстрогенному антипролиферативному действию левоноргестрела – производного 19-нортестостерона. Ежедневное поступление 20 мкг левоноргестрела в полость матки без подавления овуляции приводит к атрофии эндометрия и эктопического эндометрия, уменьшению кровопотери во время менструации и развитию аменореи у части пациенток (уровень доказательности Ib). Длительность использования Мирены составляет 5 лет, после чего можно продолжить лечение, введя новую систему.

Мирена купирует дисменорею, тазовую боль, а также обеспечивает лечение ректовагинального эндометриоза, что в ряде случаев позволяет избежать оперативного вмешательства и сохранить фертильность у женщин репродуктивного возраста (уровень доказательности IIa). Побочные эффекты схожи с таковыми при непрерывном режиме использования других прогестагенов.

В таблице изложены сводные данные о современных возможностях использования прогестеронов в лечении эндометриоза.

| Препараты | Доза, мг/сут |
|------------------------------|--|
| Пероральные формы | |
| Медроксипрогестерона ацетат* | 30–100 |
| Мегестрола ацетат | 30–100 |
| Медрогестон | 75 |
| Дидрогестерон† | 10–60 |
| Норэтистерона ацетат | 10 |
| Диеногест† | 2 |
| Парентеральные формы | |
| Депонированные формы* | 104 мг подкожно каждые 12 недель 104 мг подкожно каждые 12 недель |
| Левоноргестрел | 20 мкг/день внутриматочно в составе ВМС на 5 лет |

*разрешено FDA для лечения эндометриоза; †разрешен в странах Евросоюза и в России для лечения эндометриоза.

Антигонадотропины

В настоящее время даназол (производное 17-этинилтестостерона) применяют редко, в связи с высокой частотой побочных эффектов (гепатотоксический, андрогенный, анаболический, гипозстрогенный). Курс лечения даназолом обычно составляет 6 мес., после первых 2 мес., как правило, развивается аменорея. Менструальный цикл восстанавливается примерно через 4 нед. после прекращения лечения. Клиническая эффективность даназола зависит от дозы препарата: при I–II стадии заболевания достаточна доза 400 мг/сут, при III–IV стадии возможно повышение дозы до 600–800 мг/сут.

Гестринон (Неместран) – производное 19-норстероидов, оказывает антигонадотропное, антиэстрогенное, антипрогестагенное и андрогенное действие. Препарат назначают в непрерывном режиме с первого дня цикла в дозе 2,5 мг 2 раза в неделю. Под его воздействием возникает аменорея, менструальный цикл восстанавливается примерно через 4 нед. после прекращения лечения. После 2 мес. лечения дисменорея и диспареуния купируются у 55–60% больных, после 4 мес. – у 75–100%. Однако по некоторым данным, через 18 мес. после окончания курса лечения неместраном болевой синдром рецидивирует у 57% больных. Длительное применение неместрана ограничено из-за выраженных андрогенных и анаболических побочных эффектов (увеличение массы тела, акне, себорея, гирсутизм, понижение тембра голоса, уменьшение молочных желез, отеки), а также возникновение головной боли, депрессии, «приливов» жара, диспепсических явлений и аллергических реакций.

Агонисты гонадотропин-рилизинг гормона

аГнРГ наиболее эффективны при лечении тяжелых и инфильтративных форм эндометриоза. В клинической практике используют следующие препараты: синарел, золадекс, диферелин, декапептил-депо, бусерелин и люкрин. Для лечения эндометриоза применяют депо-формы аГнРГ, внутримышечные инъекции, подкожные имплантаты, которые вводят один раз в 28 дней со 2–4-го дня цикла, а также возможна терапия с ежедневным использованием интраназальных спреев. При использовании аГнРГ формируется состояние выраженной гипозстрогении, сопровождающееся атрофическими изменениями эндометриодных очагов, что подтверждают результаты гистологического исследования биоптатов эктопического эндометрия, взятых до и после лечения, однако полной ликвидации очагов не наблюдается. На фоне лечения аГнРГ исчезает дисменорея, затем – тазовые боли, через 3–4 мес. – диспареуния, к концу курса лечения выраженность болевого синдрома снижается в среднем в 4 раза (уровень доказательности Ib).

Лечение аГнРГ, как и другими методами, включая хирургический, не обеспечивает профилактики рецидивирования заболевания, особенно при глубоких формах эндометриоза. Частота возникновения рецидивов эндометриоза через 5 лет после окончания курса терапии составляет 53%, а при тяжелых, инфильтративных формах может достигать 73%.

На фоне терапии аГнРГ развивается эстрогендефицитное состояние, клинически проявляющееся «приливами» жара (до 20–30 раз в день у 90% пациенток), сухостью слизистой оболочки влагалища, снижением либидо, уменьшением размеров молочных желез, нарушением сна, эмоциональной лабильностью, раздражительностью, головной болью и головокружениями (уровень доказательности Ib). Еще одним следствием гипозстрогении является ускоренное снижение МПК на 6–8%, которая не всегда полностью восстанавливается после отмены препарата. Снижение МПК ограничивает продолжительность курса лечения и служит противопоказанием к проведению повторных курсов терапии. В связи с этим, перед назначением аГнРГ женщинам из группы риска развития остеопороза целесообразно проведение денситометрии. По этой причине не следует использовать аГнРГ для лечения эндометриоза у пациенток в подростковом возрасте. При возникновении гипозстрогенных эффектов, за редким исключением не требуется отменять препарат, однако появляется необходимость в дополнительном назначении так называемой возвратной («add-back») терапии, желательна натуральными эстрогенами в комбинации с прогестагенами, в качестве заместительной гормональной терапии.

Комбинация аГнРГ с «возвратной» терапией дает возможность применять их в течение более чем 6 мес., что необходимо при глубоких инфильтративных формах заболевания, тяжелом болевом синдроме, не поддающемся терапии другими препаратами, рецидивировании или персистенции очагов ретроцервикального эндометриоза III–IV стадии распространения и невозможности их полного удаления, до и после операции по поводу диффузной узловой и кистозной форм аденомиоза, после реконструктивно-пластических операций на органах малого таза и др. При проведении мета-анализа 15 РКИ с участием 910 женщин с симптоматическим эндометриозом установлено, что использование эстроген-прогестагенной «возвратной» терапии поддерживает плотность кости в поясничном отделе позвоночника в течение лечения аГнРГ и спустя 12 мес. после его окончания (уровень доказательности Ia).

Проведение длительных курсов терапии аГнРГ и повторного хирургического лечения может способствовать снижению овариального резерва и развитию преждевременной/ранней менопаузы, а значит, возникновению риска для здоровья, связанного с дефицитом эстрогенов. В связи с этим может потребоваться назначение заместительной гормональной терапии, как и после радикального хирургического лечения (гистерэктомия, тем более с двусторонней овариэктомией), особенно у женщин молодого возраста (см. 6.3 «Эндометриоз в возрастном аспекте»).

Рекомендации относительно гормональной терапии следующие:

- КОК и монотерапию пероральными прогестагенами, применяемыми в непрерывном режиме, следует рассматривать в качестве первого этапа лечения при подозрении на наружный генитальный эндометриоз, отсутствие

кистозных форм и аденомиозе (уровень доказательности Ia);

- аГНРГ или ЛНГ-ВМС следует считать терапией второго этапа (уровень доказательности Ia);
- монотерапию аГНРГ можно проводить в течение не более 6 мес., для более длительного использования – только в комбинации с «возвратной» гормонотерапией.

Ингибиторы ароматазы

Благодаря установлению роли повышенной ароматазной активности в патогенезе эндометриоза была предпринята попытка использовать ингибиторы ароматаз (ИА), например аримидекса, в комплексном лечении стойких рецидивирующих форм эндометриоза. Сложность использования ИА при лечении молодых женщин состоит в том, что перед их применением должна быть выключена функция яичников, поэтому эти препараты больше подходят для лечения женщин в постменопаузе. Ограниченные исследования с участием небольшого числа пациенток показали, что ИА в более низких дозах, чем те, которые используют для лечения рака молочной железы у женщин в постменопаузе, эффективны в плане снижения интенсивности тазовой боли подобно другим гормональным препаратам.

Поскольку ИА дополнительно ингибируют синтез эстрогенов в яичниках и жировой ткани, у женщин репродуктивного возраста это неизбежно приведет к увеличению уровня ФСГ и образованию фолликулярных кист яичника. Другая проблема длительной терапии ИА – потеря костной массы, поэтому при лечении молодых женщин ИА необходимо применять в комбинации с препаратами, вызывающими супрессию ФСГ, такими как КОК или прогестагены, что, однако, повышает стоимость лечения. Результаты двух исследований свидетельствуют о снижении интенсивности боли после 6 мес. ежедневного приема ИА в комбинации НЭТА или КОК в больших дозах (уровень доказательности IIb). В обоих исследованиях показано существенное (но не полное) купирование тазовой боли у женщин с эндометриозом, не ответивших на лечение препаратами первой линии. МПК оставалась стабильной в течение 6 мес. исследования. В дальнейших исследованиях необходимо установить, будут ли ИА безопасны и эффективны при долгосрочном использовании при лечении женщин с болями, связанными с эндометриозом, прежде чем рекомендовать их для широкого применения.

Врачу на заметку:

– терапия аГНРГ в комбинации с «возвратной» терапией эстрогенами и прогестагенами – эффективный метод лечения эндометриоза. В ходе этой терапии необходимо проводить мониторинг минеральной плотности костной ткани; а также оценку биохимических показателей крови, гемостаза

– комбинированные оральные контрацептивы не следует использовать для «возвратной» терапии, с этой целью лучше применять препараты для заместительной гормональной терапии

Согласно утверждению экспертов Американского общества по репродуктивной медицине (ASRM), эндометриоз, сопровождающийся бесплодием, следует рассматривать как заболевание, при котором необходимо разрабатывать план долговременного ведения пациентки с использованием медикаментозного лечения (по показаниям) для исключения повторных оперативных вмешательств. До настоящего времени ни одна из предложенных стратегий лечения эндометриоза не привела к его полному излечению и не позволила избежать рецидивов, что обусловлено множественными полисистемными нарушениями, лежащими в основе его этиопатогенеза. В некоторых случаях единственным методом лечения эндометриоза может быть полная хирургическая ликвидация очага.

5.3. ПСИХОСОЦИАЛЬНАЯ РЕАБИЛИТАЦИЯ

Течение эндометриоза в большинстве случаев приводит к нарушению психологического благополучия, сексуального здоровья, снижению качества жизни и социальной дезадаптации женщин. Биопсихосоциальная модель, интегрирующая представления о соматических симптомах с результатами последних исследований в области психологии и нейробиологии, предполагает междисциплинарный подход к лечению эндометриоза.

Психическая и сексуальная патология

Пограничная психическая патология неспецифична для эндометриоза, она обусловлена особенностями клинической картины.

На фоне хронического болевого синдрома часто формируется соматогенная депрессия. В зависимости от выраженности болевого синдрома эмоционально-аффективные состояния могут достигать субклинического уровня с незначительно выраженным снижением настроения, проявлениями тревоги, тревожными опасениями по поводу здоровья, своего будущего. В других случаях формируются астенодепрессивный, астеноипохондрический синдромы с гиперестезией, явлениями раздражительной слабости, повышенной истощаемости, слабодушием, слезливостью. При формировании депрессивного ипохондрического синдрома наблюдаются значительное снижение настроения с возможной суточной динамикой, ангедония (утрата ощущения удовольствия, радости жизни), возможны суицидальные намерения.

При бесплодии наблюдаются изолированные или смешанные тревожные и депрессивные расстройства. Из сексуальных

расстройств для эндометриоза наиболее специфична глубокая диспареуния с вторичным снижением либидо, функции оргазма, возбуждения, lubricации, а также психологической удовлетворенности. Сексуальная патология усугубляется на фоне депрессии.

Методы терапии психической и сексуальной патологии при эндометриозе

При выраженной аффективной патологии необходима консультация психиатра или психотерапевта, которые после оценки психического статуса больной выбирают терапевтическую тактику. Психотропное лечение проводят в виде монотерапии антидепрессантами либо в сочетании с транквилизаторами и нейролептиками.

Психотерапия при консервативном лечении эндометриоза способствует купированию фиксированных реакций тревоги, оказывает воздействие на астению, страх, ипохондрию, депрессию, а также на вегетативные расстройства функции сердечно-сосудистой, дыхательной, пищеварительной, мочеполовой систем, сопровождающих основное заболевание. Психотерапевтическое лечение формирует у пациенток активное отношение к нарушению здоровья, восстанавливает положительное восприятие жизни, семьи и общества.

При хирургическом лечении эндометриоза в раннем послеоперационном периоде психотерапия стимулирует и нормализует естественные защитные реакции организма, повышает эффективность лечебных воздействий биологического характера, способствует формированию положительной лечебной перспективы и восстановлению функции, а в отдаленном послеоперационном периоде облегчает социальную реадaptацию и повышает качество жизни.

При течении эндометриоза в соответствии с жалобами применяются такие методы психотерапии, как гипносуггестивная психотерапия, аутогенная тренировка, музыкотерапия, личностно-ориентированная терапия, нейролингвистическое программирование, групповая терапия, однако наиболее эффективна когнитивно-бихевиоральная терапия.

Интегративные методики, сочетающие в себе физиотерапию и психотерапию с включением биологической обратной связи, как общего воздействия, так и направленные локально на область тазового дна при консервативном лечении хронического болевого синдрома приводят к прогрессирующей мышечной релаксации, коррекции тревоги и депрессии, улучшению сексуальной функции. В настоящее время изучение сексуального здоровья женщин после хирургического лечения эндометриоза, сексуальной адаптации в паре целесообразно. Консультирование, направленное на восстановление сексуальной функции, расширяет диапазон приемлемости обоих партнеров с учетом особенностей соматического состояния женщины.

Рекомендации

1. Затяжное течение симптомного эндометриоза приводит к появлению аффективной патологии, для устранения которой требуется медикаментозная коррекция или психотерапевтическое вмешательство.
2. Глубокая диспареуния и проявления депрессии при эндометриозе обуславливают нарушение либидо, оргазмическую дисфункцию, снижение сексуальной активности, отсутствие психологической удовлетворенности половой жизнью.
3. Улучшение соматического состояния под влиянием консервативного и хирургического лечения эндометриоза не гарантирует восстановление психического и сексуального здоровья женщин.

Заключение

1. Для повышения качества жизни женщин с эндометриозом необходимо проводить скрининг психоэмоционального состояния, а при наличии сексуального партнера – сексуальной функции (уровень доказательности IIa).
2. При выявлении клинически значимой аффективной и сексуальной патологии необходимо лечение у психиатров и психотерапевтов (уровень доказательности IIa).

5.4. ФИЗИОТЕРАПИЯ ПРИ ЛЕЧЕНИИ БОЛЬНЫХ С ЭНДОМЕТРИОЗОМ

Согласно последним рекомендациям SOGC и ESHRE, для лечения эндометриоза используют любую эффективную и безопасную терапию с целью купирования болевого синдрома, наступления беременности или менопаузы, улучшения качества жизни пациентки. Наиболее эффективным и правильно построенным вариантом лечения является комплексная патогенетическая терапия, при которой действие одного лечебного метода дополняется и усиливается действием других.

Врачу на заметку:

для скрининга аффективной патологии можно использовать опросники:

– шкалу Бека для самооценки тяжести депрессии;

– шкалу реактивной и личностной тревожности Спилбергера

Необходимо отметить, что физиотерапия не является самостоятельным вариантом лечения эндометриоза, но при использовании ее по показаниям это эффективный дополнительный метод, позволяющий усилить эффект медикаментозной терапии, увеличить интервал между курсами гормональной терапии и тем самым уменьшить выраженность ее побочных эффектов, снизить частоту развития послеоперационных осложнений, улучшить состояние больной, решить репродуктивные задачи.

В России естественные и преформированные физические факторы для лечения эндометриоза давно используют, что связано с наличием в нашей стране уникальных природных источников радона и отработанных методик его медицинского применения, а также существованием сложившейся школы аппаратной физиотерапии. Предпринятый нами поиск литературы по использованию любых физических факторов для лечения эндометриоза, вышедшей в последние 10 лет, показал, что в мире физиотерапию практически не применяют для лечения гинекологических заболеваний, в частности эндометриоза, хотя в неврологии, кардиологии, травматологии физические факторы используют очень широко и эффективно для реабилитации больных.

Врачу на заметку:

для скрининга сексуального здоровья женщин, а также оценки влияния на сексуальную функцию консервативного и хирургического лечения можно использовать опросник «Индекс женской сексуальной функции»

На данный момент отсутствуют результаты рандомизированных контролируемых исследований по использованию физических факторов в других областях медицины, что обусловлено значительными трудностями, возникающими при их проведении, связанными с использованием физиотерапии (разное оборудование, использование разных методик, невозможность унифицирования естественных факторов, сложность выделения эффекта именно физиотерапии при оценке результатов комплексного лечения) и высокой стоимостью подобных исследований. Тем не менее, в России накоплен большой клинический опыт эффективного использования естественных и преформированных физических факторов в лечении эндометриоза, что и позволило нам предоставить этот материал для применения в клинической практике.

Преформированные и естественные физические факторы, применяемые для лечения пациенток с эндометриозом:

- 1. Импульсные токи низкой частоты** – диадинамические, синусоидальные модулированные, флюктуирующие, интерференционные, прямоугольные (электротранквилизация), чрескожная электронейростимуляция. Импульсные токи оказывают выраженное обезболивающее и седативное действие, при этом не дают эстрогенстимулирующего эффекта. Электрофорез лекарственных веществ, в частности йода, с использованием импульсных токов позволяет вводить малые дозы препарата, в небольших дозах способствует депонированию его в коже до 3 нед. и постепенному поступлению в кровь, накоплению его в зоне малого таза, имеет большое значение при хроническом течении заболевания, так как, накапливаясь в очаге воспаления, ионы йода угнетают альтерацию и экссудацию, стимулируют процессы репаративной регенерации (структурируют коллагеновые и эластические волокна соединительной ткани). Под воздействием йода нормализуется баланс рилизинговых гормонов гипофиза и половых гормонов. Однако импульсные токи нельзя использовать при наличии у пациентки мочекаменной или желчекаменной болезни. Лечение начинают на 5–7 день менструального цикла (чтобы избежать неадекватной реакции в виде ациклических кровянистых выделений, усиления болевого синдрома) на фоне механической контрацепции презервативом или КОК. Период последствия при лечении импульсными токами составляет не менее 2–4 мес.
- 2. Магнитные и электромагнитные поля низкой частоты с различными характеристиками** – магнитотерапия (постоянное, переменное, пульсирующее, импульсное, бегущее магнитное поле), импульсное электромагнитное поле. Магнитотерапия при отсутствии теплового и эстрогенстимулирующего эффектов, оказывает выраженное локальное противовоспалительное, гипокоагулирующее, десенсибилизирующее, обезболивающее, вазоактивное, стимулирующее метаболизм действие, обусловленное восстановлением проницаемости мембран клеток воспаленной ткани, устранением отека и вызванных им болевых ощущений. Высокая магнитная проницаемость биологических тканей обеспечивает проникновение магнитных полей практически на любую глубину, что очень важно при больших объемах оперативного вмешательства (при использовании магнитного поля частотой 50 Гц и индуктивности от 35 мТл). Используют как локальную (на зону малого таза), так и общую магнитотерапию, которые дают общий седативный эффект. Импульсное электромагнитное поле нормализует состояние центральной и вегетативной нервной системы, улучшает микроциркуляцию. Магнитотерапию проводят в основном в раннем послеоперационном периоде.
- 3. Электромагнитные колебания оптического (светового) диапазона** – коротковолновое ультрафиолетовое излучение (КУФ-излучение), лазерное излучение (с длиной волны 620–1300 нм). Локальное воздействие КУФ-излучением на область послеоперационной раны дает выраженный бактерицидный эффект, стимулирует фагоцитарную активность лейкоцитов, вызывает кратковременный спазм капилляров, а затем расширение субкапиллярных вен, ускоряет процесс эпителизации раны. Непосредственное кратковременное воздействие на рану лазерным излучением оказывает бактерицидное, противовоспалительное, обезболивающее, выраженное биостимулирующее действие на репаративные процессы благодаря нормализации микроциркуляции, уменьшению отека тканей, активации метаболических процессов в очаге воспаления. При сочетанном воздействии - магнитолазерной терапии – происходит суммирование и потенцирование физиологических и лечебных эффектов, увеличивается глубина проникновения лазерного излучения. Наиболее целесообразно использовать данные факторы в раннем послеоперационном периоде.
- 4. Бальнеотерапия** – общие радоновые и йодобромные ванны. Для лечения эндометриоза используют воды со средней концентрацией радона от 40 до 200 нКи/л (1,5–7,5 кБк/л), часто в сочетании с микроклизмами и влажными орошениями радоновой водой (при ретроцервикальном эндометриозе). Используются индифферентные ванны – воды температуры 33–36°С. Основным клиническим эффектом радона является воздействие на нервную систему на всех уровнях регуляции – торможение, седативный и выраженный обезболивающий эффекты. Радон нормализует соотношение половых стероидных гормонов и гонадотропинов, снижает уровень гиперэстрогении, увеличивает

содержание прогестерона. Он дает выраженный противоспаечный эффект, нормализует центральную и регионарную гемодинамику в зоне малого таза. Это самый мощный и эффективный фактор воздействия на эндометриоз с длительным, не менее 6 мес., периодом последствия, что позволяет увеличить интервалы между курсами гормонотерапии. Йодобромные воды (концентрация иода не менее 10 мг/дм³ и брома не менее 25мг/дм³) также используют в виде ванн и влагалитчных орошений в индифферентном тепловом режиме (33–36°С). Они оказывают выраженное седативное и противовоспалительное действие, влияют на функцию щитовидной железы, снижают АД, подавляют гиперэстрогению. Йодобромные воды способствуют повышению порога болевой и тактильной чувствительности, вызывают длительное снижение выраженности болевого синдрома. Период последствия таких ванн до 4 мес.

5. **Гидротерапия** – хвойные, бишофитовые ванны, действие которых основано на термических, механических и химических раздражениях рецепторов кожи и рефлекторных сосудистых изменениях. Лечебные ванны дают седативный, болеутоляющий, антиспастический эффект, которые усиливаются благодаря добавлению в пресную воду различных веществ (хвойный экстракт, бишофит). При эндометриозе используют индифферентные ванны (температур воды 33–36°С), оказывающие наименьшее влияние на тепловой баланс, терморегуляцию и обмен веществ. Период последствия гидротерапии не менее 3–4 мес.

6. **Климатотерапия.** Необходимо отметить, что естественная избыточная инсоляция оказывает стимулирующее влияние на развитие и прогрессирование эндометриоза, о чем следует предупреждать пациенток, учитывая современные изменения погодных условий и стремление пациенток отдыхать в непривычных для них климатических зонах.

Абсолютно противопоказаны использование в лечении эндометриоза физических факторов, вызывающих гиперэстрогению: лечебных грязей, нагретого песка, парафина, сероводородных, хлоридно-натриевых, скипидарных, сульфидных ванн, эстрогенстимулирующих преформированных физические факторы (ультразвук, токи надтональной частоты, диатермия, индуктотермия, токи ультра- и сверхвысокой частоты), массажа пояснично-крестцовой зоны позвоночника, бани и сауны.

Частные методики проведения электропроцедур, бальнео- и водолечения изложены в справочниках.

К благоприятным особенностям применения физических факторов следует также отнести:

- физиологичность, поскольку физические факторы являются элементами естественной внешней среды, под воздействием которой постоянно находится организм;
- безопасность;
- отсутствие токсичности, побочных эффектов и аллергических реакций;
- безболезненность процедур;
- локальность действия;
- индивидуализация по дозиметрическим параметрам и методическим приемам;
- длительный период последствия;
- хорошая совместимость с другими лечебными средствами, возможность использования физических факторов в терапевтических комплексах различной направленности с потенцированием эффекта медикаментов;
- экономическая эффективность.

Основные показания к применению физических факторов при лечении эндометриоза:

• **Эндометриоз I–II стадии распространения, подтвержденный оперативно; перерыв при длительной гормонотерапии.** Физиотерапия в этом случае дополняет основной вариант лечения – гормонотерапию. Цели физиотерапии – уменьшение выраженности боли, трофический, противовоспалительный, противоспаечный эффекты. Показано использование электротерапии: терапии импульсными токами низкой частоты или электрофореза йода с использованием импульсных токов. Процедуры проводят ежедневно 1–3 раза в день, курс 20–30 процедур. Целесообразно сочетание электротерапии с лечебными ваннами (йодобромными, хвойными, бишофитовыми). Однако нужно учитывать, что на фоне такой терапии при использовании КОК существует угроза кровотечения прорыва. Риск такой побочной реакции может быть снижен при переходе на воздействия электромагнитными и магнитными полями. Чаще всего физиотерапию проводят в перерывах между курсами гормональной терапии. Чередование курсов гормоно-и физиотерапии позволяет не использовать (или отсрочить начало приема) гормоны второй линии и проводить лечение гестагенами или КОК.

• **Юный возраст пациенток.** Физиотерапию при лечении подростков можно использовать в нескольких направлениях, в частности при дисменорее в качестве – эмпирической терапии. Физические факторы не дают побочных эффектов, возможных при использовании НПВП и гормонов. При подтвержденном диагнозе эндометриоза и проведении гормональной терапии физиотерапию можно использовать как адьювантный вариант, что позволит уменьшить гормональную нагрузку (а в ряде случаев и заменить ее) и выраженность негативных последствий, увеличив интервалы между курсами лечения, по возможности отодвинуть сроки выполнения оперативного вмешательства, нормализовать психоэмоциональное состояние девочки. Показаны электротерапия, общие хвойные, бишофитные ванны. Йодобромные ванны и радонотерапию можно проводить только при лечении пациенток старше 18 лет с установившимся регулярным менструальным циклом.

- **Альтернативное лечение при непереносимости лекарственных (гормональных) препаратов и соматической отягощенности, особенно у возрастных пациенток.** Редко, но бывают ситуации либо непереносимости гормонов в силу различной соматической патологии, выраженности побочных эффектов, либо отказа по личным мотивам от приема гормонов. В этих случаях использование физических факторов может быть вариантом выбора в лечении пациентки. Показана электроимпульсная терапия или электрофорез йода с использованием импульсных токов, дающих выраженный обезболивающий эффект. Целесообразно сочетание электротерапии с лечебными ваннами (йодобромными, хвойными, бишофитовыми). Вариантом выбора для таких пациенток может быть радонотерапия.
- **Адьювантная терапия при синдроме хронической тазовой боли.** Физиотерапия при ХТБ всегда является адьювантной, поскольку не может обеспечивать обезболивающий эффект, сопоставимый с эффектом гормональной терапии. Учитывая различные патогенетические механизмы формирования болевого синдрома при эндометриозе, использование физических факторов возможно только на фоне проводимой гормональной терапии, в перерывах между курсами приема гормонов, после операций. Используют воздействия импульсными токами, электрофорез йода, гидро- и бальнеотерапия. Такой комплекс (2–3 процедуры в день и общая лечебная ванна) дает выраженный обезболивающий и общий седативный эффект с периодом последствия 2–4 мес. При этом отсутствуют какие-либо побочные эффекты, наблюдающиеся при использовании гормонов. Болевой синдром является основным показанием к проведению радонотерапии в виде общих ванн и влагилицных орошений. Период последствия радонотерапии составляет не менее 6 мес.
- **Профилактика спаечного процесса и возможных воспалительных осложнений в раннем послеоперационном периоде при хирургическом лечении эндометриоза.** Физиотерапия препятствует задержке и углублению первой фазы раневого процесса – фазы воспаления, обеспечивает неосложненное течение послеоперационного периода благодаря окончанию первой фазы раневого процесса в максимально ранние физиологические сроки, позволяет ограничиться стандартной медикаментозной терапией, способствует уменьшению длительности пребывания пациентки в стационаре. Лечение целесообразно начинать уже в 1-е сутки после операции. Используют преформированные физические факторы (низкочастотная магнитотерапия, лазеротерапия, магнитолазеротерапия, КУФ-излучение) в интенсивном режиме. В случае отсутствия кровянистых выделений из половых путей целесообразно использовать внутриполостные проводники энергии, эффективность которых выше, чем кожных.
- **В отдаленном послеоперационном периоде в комплексном лечении спаечного процесса в малом тазе, хронической тазовой боли, клинических проявлений прогрессирующего эндометриоза.** Учитывая многофакторность патогенетических механизмов формирования клинической картины заболевания, проведенное ранее пациентке хирургическое лечение, проводимую гормональную терапию, в качестве адьювантной терапии используют и физиотерапию. При этом возможно как амбулаторное проведение электротерапии в сочетании с использованием курортных факторов во внекурортных условиях, так и лечение в специализированных санаториях, где используются преформированные физические факторы, естественные курортные факторы (климато-, бальнео- и гидротерапия), проводят психо- и кинезитерапию. Адекватное оперативное вмешательство обеспечивает положительный клинический эффект в 84,4% случаев, частота наступления беременности составляет 23,1%, частота возникновения рецидивов заболевания – 20,5%. После комбинированной терапии с использованием хирургического, гормонального и курортного лечения, клинического эффекта достигают в 83,8% случаев, частота наступления беременности составляет 26,1%, частота возникновения рецидивов заболевания – 16,2%.

Противопоказания к использованию физических факторов при эндометриозе:

- кистозные формы эндометриоза – эндометриоидные кисты яичника
- все формы эндометриоза, при которых необходимо хирургическое лечение;
- III–IV стадии распространения эндометриоза, так как физиотерапия изначально не может быть результативной и от нее следует отказаться;
- глубокие психоэмоциональные расстройства, невротизация пациентки на фоне основного заболевания, корректируемые психотропными препаратами.

Резюме

- 1 Физиотерапия может быть использована как дополнительный вид лечения или часть комплексного в ближайшем и отдаленном послеоперационном периоде, в комплексе с гормональной терапией или другими видами медикаментозного лечения, потенцируя их терапевтический эффект.
- 2 Физиореабилитацию больных эндометриозом целесообразно начинать на госпитальном этапе, лечение продолжать на амбулаторном и санаторно-курортном этапах.
- 3 Физиотерапия безопасна, целенаправлена, безболезненна и может использоваться многократно.
- 4 Назначение физиотерапии проводится по согласованию с лечащим врачом – акушером-гинекологом.

Глава 6. СПЕЦИАЛЬНЫЕ ВОПРОСЫ

6.1. БЕССИМПТОМНЫЙ ЭНДОМЕТРИОЗ

Случайное обнаружение эндометриоза на минимальной/легкой стадии по шкале ASRM (rAFS I и II) во время выполнения оперативного вмешательства, не связанного с эндометриозом, долгое время представляло терапевтическую дилемму. Это объясняется тем, что клиническое значение малых форм эндометриоза и риск дальнейшего прогрессирования его в более тяжелую форму не изучены должным образом и высказывались сомнения в необходимости лечения перитонеальных поражений при бессимптомном течении заболевания. Кроме того, без информированного согласия пациентки не представляется возможным расширение объема операции, что может быть связано с риском развития осложнений.

В ряде систематических обзоров и клинических работах приведены достаточно убедительные данные о необходимости лечения минимального эндометриоза при случайном обнаружении его во время операции (уровень доказательности Ia). Эксперты Американской ассоциации гинекологов-эндоскопистов (AAGL) считают, что хирургический подход необходим при выявлении любого эндометриоидного поражения. Мы придерживаемся такого же мнения: если эндометриоз диагностирован во время лапароскопии и легко поддается хирургическому лечению, очаги следует удалять независимо от предшествующего лечения и отсутствия фактических жалоб больной, но с важной оговоркой – при минимальном риске развития осложнений и наличии информированного согласия пациентки о том, что окончательный объем операции будет выбран во время операции.

Хирургическое удаление эндометриоидных поражений во время диагностической лапароскопии по поводу бесплодия неясного генеза повышает частоту спонтанного наступления беременности. Результаты когортного исследования свидетельствуют о безопасности хирургического иссечения эндометриоидных поражений при минимальной/легкой формах эндометриоза в отношении потенциальной реактивации эндометриоза при проведении последующей контролируемой гиперстимуляции яичников, которая была столь же эффективной, как и у пациенток с бесплодием неясного генеза.

Важным является вопрос о необходимости в медикаментозной терапии после хирургического лечения малых форм эндометриоза. В нескольких РКИ при повторной лапароскопии, проведенной через 1 год (second-look), было установлено, что заболевание прогрессировало у 29–45% больных, оставалось без изменений – у 33–42% и регрессировало – у 22–29% пациенток. Ввиду отсутствия малоинвазивных методов диагностики, невозможности контролировать течение заболевания и прогнозировать риск развития рецидива (единственный предиктор – это возраст: чем моложе женщина, тем выше риск) медикаментозное лечение представляется оправданным. В пользу его необходимости свидетельствуют также некоторые клинические случаи, подтверждающие возможность прогрессирования заболевания вплоть до тяжелых инвазивных форм. Повторное оперативное вмешательство может способствовать снижению овариального резерва и развитию преждевременной/ранней менопаузы, а значит, возникновению рисков, связанных с эстрогенным дефицитом. Вопрос о проведении противорецидивного лечения малых форм эндометриоза необходимо решать индивидуально в зависимости от особенностей клинического течения заболевания. Женщинам, не планирующим больше беременность необходим индивидуальный контроль и при возникновении клинических признаков рецидива заболевания медикаментозное лечение необходимо возобновить. Проведение длительных курсов аГнРГ при таких формах заболевания представляется неоправданным. В связи с этим препаратами первого выбора для медикаментозной терапии женщин после хирургического лечения малых форм эндометриоза следует считать низкодозированные КОК, пероральные или внутриматочные прогестагены с минимальной гормональной нагрузкой с учетом их безопасности при длительном лечении и переносимости, а также предпочтений пациентки. Такое лечение следует проводить до того момента, когда встанет вопрос о беременности.

Рекомендации

У пациенток с бессимптомным эндометриозом при случайном обнаружении его во время выполнения оперативного вмешательства, не связанного с эндометриозом, требуется хирургическое удаление очагов (особенно при кистозных формах) при минимальном потенциальном риске развития осложнений с последующим медикаментозным лечением для профилактики прогрессирования заболевания (уровень доказательности IIIa). Объем операции и тактика дальнейшего ведения больной должны быть согласованы с пациенткой (получение информированного согласия).

6.2. ЭНДОМЕТРИОЗ И РАК

Взаимосвязь эндометриоза и повышения риска развития рака была описана еще в 1925 г. J. Sampson, который впервые сообщил о случае злокачественной трансформации эндометриоза в рак яичника, руководствуясь следующими критериями: наличие рака и эндометриоза в одном и том же яичнике; сходные гистологические признаки; исключение другого первичного источника новообразования. С тех пор эта корреляция была подтверждена во многих эпидемиологических и клинических исследованиях [Brinton LA. et al., 1997; Vercellini P. et al., 2000; Obata K., 2000; Melin A. et al., 2006], в 79% случаев – именно с раком яичников, меньше данных о взаимосвязи эндометриоза и экстраовариальных форм рака.

Взаимосвязь эндометриоза и эпителиального рака яичников (ЭРЯ) остается предметом исследований и дискуссий в течение многих лет. Согласно гистопатологическим и молекулярно-генетическим данным, ЭРЯ составляет более чем 95% от всех случаев рака яичника. Выделяют пять основных подтипов ЭРЯ:

- высокодифференцированный серозный рак (70% от всех случаев ЭРЯ);
- эндометриоидный рак (10%);
- светлоклеточный рак (10%);
- низкодифференцированный серозный рак (менее 5%);
- муцинозный рак (3%).

Согласно дополнительной классификации, эндометриоидный, светлоклеточный, низкодифференцированный серозный и муцинозный рак определяют как тип I ЭРЯ, тогда как высокодифференцированный серозный рак – как тип II. Давно известно, что рак, связанный с эндометриозом, как правило, является эндометриоидным или светлоклеточным раком, что соответствует типу I ЭРЯ.

Только атипичный эндометриоз (атипичный эндометриоз характеризуется атипией и чрезмерной пролиферацией клеток – прим. переводчика), а не эндометриоз вообще следует считать «предшественником» эндометриоидного, светлоклеточного и, возможно, низкодифференцированного рака яичника. Атипичный эндометриоз выявляют только в 2–3% биоптатов эндометриоидной ткани. Доступные данные свидетельствуют о том, что у женщин с эндометриозом отмечается увеличение (приблизительно на 50%) риска развития заболевания с относительно лимитированной частотой.

Возможны две гипотезы для объяснения взаимосвязи эндометриоза и различных форм рака, особенно рака яичника: первая – эндометриоидные имплантаты подвергаются непосредственному злокачественному преобразованию, возможно, через фазу так называемого атипичного эндометриоза; вторая – эндометриоз и рак имеют общие предрасполагающие к развитию этих заболеваний механизмы и/или факторы (наследственные генетические полиморфизмы эстрогеновых и прогестероновых рецепторов, а также важнейших ферментов их метаболизма, геномная нестабильность, иммунная/ангиогенная дисрегуляция, устойчивость к апоптозу, воздействие токсинов, присутствующих в окружающей среде и др.). Более предпочтительным представляется второе объяснение.

Эндометриоз, как правило, проявляется как хроническое воспалительное заболевание, характеризующееся сложной системой активации и ингибирования важнейших цитокинов и ростовых факторов, что может приводить к нерегулируемому митотическому делению, росту, дифференцированию и миграции клеток, свойственным онкологическим заболеваниям. Способность эндометриоидной ткани к инфильтративному росту и проникновению в окружающую ткань с ее последующей деструкцией, отсутствие вокруг очагов эндометриоза соединительно-тканной капсулы, тенденция к метастазированию и другие признаки сближают эндометриоз с опухолевым процессом.

При попадании на брюшину эндометриальная ткань должна избежать разрушения под влиянием факторов иммунной системы. Макрофаги, Т- и В-лимфоциты, клетки - естественные киллеры (ЕК), по-видимому, играют существенную роль в том, состоится ли выживание, внедрение и пролиферация эндометриальных и эндометриоидных клеток или они будут ликвидированы (Sharpe-Timms et al., 2005, 2010; Osuga et al., 2011; Berbic et al., 2011). Прикрепление макрофагов является первым этапом фагоцитоза, но оно значительно уменьшается посредством связывания их с уникальной формой гликозилированного гаптоглобина, продуцируемого в эндометриоидных очагах, менструальных выделениях и зупитическом эндометрии женщин с эндометриозом, что не характерно для эндометрия женщин без эндометриоза [Sharpe-Timms et al., 2002, 2005, 2010]. В других работах показано снижение активности цитостатических Т-клеток и ЕК, секреции цитокинов Т-хелперами и продукции аутоантител В-лимфоцитами у женщин с эндометриозом [Osuga et al., 2011; Berbic et al., 2011; Sikora, 2011; Olovsson, 2011]. Кроме того, транскрипционная деятельность внутриядерного фактора каппа-В (NF-κB) модулирует функцию провоспалительных клеток, что способствует иницированию и развитию эндометриоза.

Несмотря на низкую распространенность рака яичников в популяции, как незначительную частоту его выявления при эндометриозе (менее 1%), взаимосвязь эндометриоза и рака яичников имеет высокое клиническое значение. Рак яичников является основной причиной летального исхода в случае гинекологических онкологических заболеваний и пятой по частоте причиной смерти от рака в целом. Заболевание редко диагностируют на ранних стадиях из-за отсутствия специфических клинических проявлений, характеризуется неблагоприятным прогнозом при запоздалом диагностировании и высоким риском развития рецидивов. В РКИ, проведенном в общей американской популяции женщин, при одновременном выполнении скрининга СА-125 и трансвагинального УЗИ и установлена такая же частота смертности от рака яичников, как при традиционном наблюдении [Buys S.S. et al., 2011], а клиническая польза применения новых маркеров в качестве скринингового метода диагностики рака яичников не доказана.

Эндометриоз и рак яичника имеют несколько общих предрасполагающих к их развитию факторов: раннее менархе, короткий менструальный цикл, бесплодие и поздняя менопауза. К мерам профилактики эндометриоза и рака яичника относят: трубную стерилизацию, которая предотвращает ретроградную менструацию; несколько родов с длительным периодом лактации; прием КОК по крайней мере в течение 5 лет.

Изучение молекулярно-генетических механизмов развития эндометриоза и рака показало, что мутации в генах: PTEN, p53, и BCL обнаруживают, как в очагах длительно существующего эндометриоза, так и в опухолевой ткани яичников, молочной

железы и кишечника. С увеличением продолжительности заболевания, повышается риск развития рака: критической можно считать длительность эндометриоза 10–15 лет.

Результаты шведского когортного исследования свидетельствуют, что эндометриоз коррелировал также с повышением частоты развития опухолей эндокринной системы, головного мозга и неходжкинской лимфомы. В настоящее время много внимания уделяют изучению полигенов детоксикации в развитии эндометриоза и различных форм рака, полиморфные варианты которых могут приводить к оксидативному стрессу. Следует учитывать, что такие факторы загрязнения окружающей среды, как полихлорированные бифенилы и диоксины, служат причиной развития эндометриоза и некоторых форм рака, например рака молочной железы и неходжкинской лимфомы.

Профилактика развития рака при эндометриозе

Все образования в области придатков матки, выявленные во время гинекологического осмотра и/или при использовании визуализационных методик, должны быть тщательно исследованы. При возникновении подозрения на эндометриоидную кисту яичников нужно следовать рекомендациям по ведению женщин с опухолями яичников, включая ультразвуковую оценку и определение уровня СА-125, хотя нужно учитывать, что эндометриоз может способствовать повышению уровня этого онкомаркера. При проведении хирургического лечения любого эндометриоза, должен быть исключен сопутствующий злокачественный процесс при гистологическом исследовании биоптата эндометриоидной ткани.

После лечебно-диагностической лапароскопии для подтверждения диагноза и исключения злокачественного процесса при выявлении распространенных и инфильтративных форм эндометриоза целесообразно проведение длительного медикаментозного лечения не только с целью профилактики рецидива, но и для предотвращения возможной малигнизации, принимая во внимание данные шведских ученых о повышении этого риска при длительном течении заболевания. В связи с этим применяемый метод терапии должен иметь следующие характеристики: метаболическая нейтральность и хорошая переносимость, комплексное воздействие на отдельные патогенетические звенья эндометриоза (создание гипоэстрогенного гормонального окружения благодаря центральному и периферическому воздействию на гипоталамо-гипофизарно-яичниковую систему, антипролиферативное, противовоспалительное, проапоптотическое и антиангиогенное воздействие на очаги эндометриоза). Многие из этих эффектов отмечают в случае применения даназола и агНРГ, однако эти препараты нельзя использовать длительно из-за выраженных побочных реакций. Определенные преимущества может иметь терапия прогестагенами, которые вводят внутриматочно или внутрь, либо КОК. Пероральную гормональную терапию необходимо осуществлять в непрерывном режиме, применяя препараты в дозе, вызывающей аменорею, чтобы не только устранить симптомы боли, но и предотвратить развитие новых поражений и добиться регресса имеющихся очагов.

В связи с этим, особый интерес представляет прогестаген диеногест в дозе 2 мг/сут, который так же эффективен, как и медроксипрогестерона ацетат (МПА), но превосходит его в отношении безопасности (уровень доказательности Ib). Для лечения эндометриоза МПА нужно применяться внутрь в дозе не менее 30 мг/сутки, что может быть связано с выраженными побочными реакциями, обусловленными его остаточными андрогенным и глюкокортикоидным эффектами. В исследовании *in vitro* и *in vivo* диеногест активно влиял на процессы, связанные с пролиферацией эпителиальных и стромальных эндометриоидных клеток, апоптозом, миграцией, инфильтрацией и неангиогенезом, являющимися ключевыми звеньями канцерогенеза. Диеногест разрушает важное звено патогенеза эндометриоза – взаимосвязь гормональных и провоспалительных нарушений, ингибируя образование простагландина E2 и экспрессию ароматазы в культуре эпителиальных эндометриоидных клеток. Сочетание уникальных характеристик диеногеста позволило японским исследователям, активно изучающим его свойства с конца 90-х годов, отнести препарат к разряду противоопухолевых. Для подтверждения данной концепции необходимо дальнейшее накопление клинического материала.

Поскольку смертность при раке яичников достаточно высока, а возможности его профилактики ограничены из-за отсутствия надежных маркеров для своевременного установления диагноза, возможная связь между эндометриозом и развитием некоторых форм рака яичников приобретает жизненно важное клиническое значение, что клиницисты должны принимать во внимание. Необходимы дальнейшие исследования, чтобы установить факторы, которые могут привести к злокачественному перерождению эндометриоза, для своевременного выявления предрасположенных к этим нарушениям женщин, в связи с чем может потребоваться более тщательное наблюдение.

6.3. ЭНДОМЕТРИОЗ В ВОЗРАСТНОМ АСПЕКТЕ

Особые трудности возникают при диагностике и лечении эндометриоза у подростков и женщин, находящихся в постменопаузе, поскольку многие врачи считают, что его развитие возможно только в репродуктивном периоде. Причины достаточно высокой распространенности эндометриоза среди подростков и юных девушек неясны, тем более что в последнее время частота выявления эндометриоза в раннем возрасте повышается. В постменопаузе заболевание выявляют у 2–5% женщин и оно необязательно бывает связано с проведением заместительной гормональной терапии (ЗГТ).

Хотя имплантационная теория имеет много сторонников, однако тот факт, что эндометриоз наблюдается у женщин в препубертатном возрасте, при врожденном отсутствии матки и в постменопаузе, свидетельствует о более сложных этиопатогенетических механизмах развития этого заболевания. Во время эмбриональной дифференцировки женских

половых органов различные неблагоприятные экологические или генетические факторы могут вызвать эпигенетические изменения в эндометриальных стволовых (прогениторных) клетках, предназначенных для формирования различных органов и тканей в малом тазе, оказывающие негативное влияние на экспрессию ключевых генов. В пользу данной теории свидетельствует развитие эндометриоза у детей и подростков 11–12 лет, а также достаточно частое сочетание эндометриоза с пороками развития половых органов. Что касается развития эндометриоза у женщин, находящихся в постменопаузе, то существует мнение, что заболевание может возникнуть de novo вследствие периферической конверсии андростендиона в эстрогены или проведения ЗГТ. По-видимому, в большинстве случаев в развитии эндометриоза в эти возрастные периоды принимают участие несколько этиопатогенетических факторов.

Эндометриоз у подростков

Эпидемиология

По данным Всемирной ассоциации эндометриоза, у 38% женщин симптомы заболевания появляются в возрасте до 19 лет; у 21% – до 15 лет, у 17% – между 15 и 19 годами. В ходе недавно проведенного общемирового исследования под эгидой Международного общества по эндометриозу Global Study of Women's Health (GSWH) с участием женщин в возрасте 18–45 лет с лапароскопически подтвержденным эндометриозом, установлено, что диагностика продолжалась в среднем 7 лет. Это во многом объяснялось тем, что врачи не готовы ставить диагноз эндометриоз в раннем возрасте. Две трети женщин находились в поисках медицинской помощи по поводу наблюдавшихся у них симптомов до возраста 30 лет и лишь одна пятая – до возраста 19 лет.

Распространенность эндометриоза среди девушек моложе 19–21 года, у которых наблюдались дисменорея и ХТБ, не поддающиеся лечению НПВП и КОК, по данным лапароскопии, составила от 35,5 до 73%. Сходные с эндометриозом поражения (сосудистая пролиферация, отложения гемосидерина, наличие стромы, но не эндометриальных желез) были выявлены у девочек до возраста менархе с развитием молочных желез I–III степени, без каких-либо аномалий развития мюллеровых протоков.

Клиническая картина

Клинические проявления эндометриоза у подростков могут отличаться от таковых у взрослых женщин: примерно 9,4% пациенток предъявляют жалобы только на циклическую боль, у более чем 90% отмечаются ациклические боли с дисменореей или без таковой. На начальных этапах появления боли ее связывают с первичной дисменореей и, следовательно, относят к «нормальным» для подросткового возраста симптомам. Нередко пациентки обращаются к врачу только в том случае, если боль нарушает ежедневную активность и мешает учебе. Следует помнить, что у 10% подростков дисменорея является вторичной и связана с другими нарушениями. Вторичная дисменорея должна быть заподозрена у пациенток, не отвечающих на терапию НПВП и КОК, обычно применяемых для лечения первичной дисменореи. Эндометриоз – самая частая причина развития вторичной дисменореи у подростков. Поскольку первичная дисменорея возникает с момента установления овуляторных циклов (в среднем и позднем подростковом периоде), развитие дисменореи сразу после менархе (в течение первых 6 мес.) может свидетельствовать о возможном нарушении оттока менструальной крови из-за пороков развития матки или уже развившемся эндометриозе. Таким образом, при проведении дифференциальной диагностики и обследовании юных женщин, у которых наблюдаются тазовая боль и дисменорея, важно рассматривать возможность наличия эндометриоза, что поможет избежать задержки с установлением правильного диагноза и проведением своевременного лечения.

Врожденные аномалии репродуктивного тракта, как важнейший фактор риска развития этого заболевания выявляют у 11% подростков с эндометриозом и, наоборот, заболевание диагностировалось у 76% пациенток с аномалиями развития мюллеровых протоков и нарушением оттока менструальной крови. Следует помнить, что в таких случаях оперативное вмешательство должно быть направлено только на устранение препятствий для оттока менструальной крови, что в дальнейшем может привести к регрессу всех симптомов эндометриоза.

Диагностика

Диагностика у юных пациенток должна включать: тщательный сбор анамнеза; соответствующий возрасту осмотр; ректоабдоминальное исследование по показаниям; визуализацию органов малого таза с использованием ультрасонографии и МРТ, которая имеет особенное значение при подозрении на аномалию развития органов малого таза. При осмотре подростков с эндометриозом редко выявляются какие-либо отклонения, поскольку у большинства из них заболевание находится на ранней стадии. Поскольку примерно у 70% девочек-подростков, у которых наблюдается ХТБ, имеется эндометриоз, этой группе пациенток независимо от возраста необходимо проводить все необходимые диагностические исследования. Не существует четких рекомендаций относительно выбора времени проведения хирургического лечения у подростков; оно показано при тяжелой генерализованной тазовой боли, которая не купируется медикаментозной терапией, при наличии объемных образований (эндометриоидная киста) в области яичников. Для исключения кист функционального характера необходимо наблюдение в течение 1–2 менструальных циклов.

Проведение лапароскопии позволяет подтвердить диагноз эндометриоза перед началом длительной медикаментозной терапии. Лапароскопию, если она показана, должен выполнять опытный хирург. Следует помнить о том, что у юных

пациенток чаще выявляют эндометриозные поражения в виде светлых пузырьков и очагов красного цвета и реже – классические поражения в виде «порохового ожога». Для купирования боли необходимо произвести иссечение или аблацию очагов эндометриоза.

Лечение

При лечении молодых пациенток с эндометриозом необходимо использовать «пошаговый» подход. Эндометриозные кисты яичников требуют оперативного лечения, ревизии тазовых органов лапароскопическим доступом, минимально инвазивного объема операции и послеоперационной реабилитации. Эмпирическое использование НПВП и КОК можно отнести к терапии первой линии у большинства подростков с дисменореей. Современные низкодозированные КОК характеризуются хорошим профилем побочных эффектов, подавляют менструации и купируют боль, а главное, предотвращают прогрессирование заболевания при непрерывном режиме приема. Прогестины, применяемые в непрерывном режиме, также эффективны, хорошо переносятся, вызывают децидуализацию, а затем атрофию эндометриозной ткани, подавляют ее способность к имплантации и росту благодаря сочетанию антипролиферативного, противовоспалительного, иммуномодулирующего и антиангиогенного эффектов. Диенгест в дозе 2 мг/сут имеет определенные преимущества перед другими прогестинами в отношении сохранения МПК, оказывая менее выраженное ингибирующее влияние на продукцию эстрогенов в яичниках, а также не приводит к метаболическим нарушениям и появлению акне благодаря антиандрогенному эффекту, что представляется значимым в этой популяции пациенток.

Для юных пациенток особенно важны подробные инструкции (особенно при непрерывном режиме приема) о необходимости принимать КОК (только гормонально-активные таблетки в течение 21–24 дней в зависимости от препарата) или прогестагены ежедневно в одно и то же время, так как возникновение кровотечений прорыва при нарушении режима приема они обычно воспринимают крайне болезненно, что может привести к отказу от дальнейшего лечения. Можно воспользоваться одним из преимуществ сотовой телефонной связи: установить звуковой сигнал на определенное время или отправить самой себе SMS-сообщения, что воспринимается положительно в молодежной среде.

В тяжелых случаях назначать терапию аГНРГ можно только девушкам старше 18 лет из-за возможного неблагоприятного влияния этой терапии на МПКТ в том случае, если еще не достигнута пиковая масса кости. Эти препараты назначают обязательно в сочетании с «возвратной» терапией, при этом дополнительно должны быть даны рекомендации относительно сохранения костной ткани в нормальном состоянии (потребление адекватного количества кальция и витамина D) и проведение тщательного контроля за МПКТ с использованием Z-критерия.

В последние годы у многих молодых женщин из-за стремления похудеть отмечаются расстройства пищевого поведения/чрезмерные физические нагрузки/нарушение режима питания или комбинация этих факторов. Кроме того, снижение МПКТ может быть связано с недостаточной выработкой витамина D в организме из-за широкого применения солнцезащитных средств. В одном РКИ при длительном назначении аГНРГ с добавлением «возвратной» терапии минеральная плотность в бедренной кости оставалась нормальной у большинства подростков, однако у 1/3 девушек отмечался клинически значимый дефицит МПКТ в позвоночнике.

В одном из немногих исследований, в которых изучали долговременные последствия терапии различными лекарственными средствами у подростков, отмечена тенденция к отсутствию прогрессирования заболевания и необходимости в повторном оперативном вмешательстве в случае длительного проведения адекватно подобранной терапии.

Помимо гормональной терапии, как и у взрослых женщин с ХТБ, при лечении подростков следует использовать психосоциальную поддержку и некоторые альтернативные методы терапии (поведенческая терапия, релаксация, когнитивная терапия, иглоукалывание и др.), которые могут оказаться эффективными.

Таким образом, на основании приведенных данных можно сделать следующие выводы:

- Эндометриоз – самая частая причина развития вторичной дисменореи у подростков
- В отличие от взрослых женщин, у подростков при эндометриозе с большей вероятностью отмечается ациклическая боль
- При осмотре подростков, у которых диагностирован эндометриоз, редко удается выявить какие-либо отклонения, поскольку у большинства из них заболевание находится на ранней стадии
- При проведении лапароскопии у подростков выявляют атипичные эндометриозные поражения в виде светлых пузырьков и очагов красного цвета
- Эндометриозные кисты яичников требуют лапароскопической ревизии, операции с минимальной инвазией с учетом сохранения овариального резерва.

Рекомендации

Все доступные методы лечения эндометриоза приемлемы и для подростков, но следует учитывать возраст пациентки и профили побочных эффектов лекарственных средств (IIIa).

Эндометриоз в постменопаузе

Поскольку менструальные кровотечения являются важным патогенетическим звеном развития и прогрессирования эндометриоза, после наступления естественной или хирургической менопаузы характерные симптомы заболевания, как правило, исчезают самостоятельно и общее состояние женщин значительно улучшается. Однако описаны многочисленные случаи рецидива заболевания в постменопаузе как в случае использования заместительной гормональной терапии половыми стероидами, так и без нее, а также примеры диагностированного впервые эндометриоза. По разным данным частота выявления эндометриоза у женщин в постменопаузе составляет 2–5%. Важнейшими вопросами, которые встают перед врачом при ведении пациенток в этот период являются: риск малигнизации (особенно при инвазивных формах и наличии эндометриом) и возможность проведения ЗГТ при наличии показаний.

Патогенез

Большинство исследователей, занимающихся проблемами эндометриоза у женщин в постменопаузе, считают, что заболевание может возникнуть de novo вследствие периферической конверсии андростендиона в эстрогены или проведения ЗГТ. Доказано, что именно локальная продукция эстрогенов играет ключевую роль в механизмах имплантации и последующего выживания/развития эндометриоидных имплантатов. Безусловно, нельзя полностью исключить потенциальную возможность наличия эндометриоза, недиагностированного в репродуктивном возрасте, рецидив которого возник в постменопаузе. Кроме того, относительная иммуносупрессия, вызванная какими-либо факторами может явиться одним из патогенетических звеньев развития эндометриоза у женщин в этот период.

Клинические формы

Перитонеальный эндометриоз наиболее характерен для женщин репродуктивного возраста с функционирующими яичниками, у женщин в постменопаузе чаще встречаются интестинальная форма заболевания и эндометриоидные кисты яичников. Описаны многочисленные клинические случаи развития эндометриоза, чаще эндометриомы, но и экстрагенитальной локализации (толстая и тонкая кишка, мочевого пузыря, уретра, легкие, печень и послеоперационные кожные рубцы), у женщин в постменопаузе, у которых в репродуктивном возрасте отсутствовали характерные клинические проявления (хроническая тазовая боль, дисменорея, бесплодие и др.), что еще раз подтверждает сложный этиопатогенез заболевания. У 70% женщин, у которых эндометриоз впервые диагностирован в постменопаузе, в патологический процесс бывают вовлечены те или иные отделы кишечника (в порядке убывания частоты): аппендикс, слепая, подвздошная и поперечно-ободочная кишка.

Риски малигнизации

Продолжается активное обсуждение вопроса о возможной малигнизации очагов эндометриоза различной локализации, что особенно актуально для женщин в постменопаузе, хотя ее частота невелика (примерно 0,9%). Поскольку для этой популяции женщин наиболее характерны инфильтративные формы эндометриоза и эндометриоидные кисты яичников, врачу нередко приходится проводить дифференциальную диагностику с онкологическими заболеваниями. При вовлечении в патологический процесс кишечника закономерно возникает подозрение на наличие колоректального рака, в связи с чем необходимо проводить колоноскопию и прицельную биопсию выявленного образования для решения вопроса об объеме оперативного вмешательства. Установлено, что эндометриоз яичников коррелирует с повышением риска развития светлоклеточного и эндометриоидного рака яичников. Наличие эндометриоидных кист диаметром 9 см являются важным фактором риска развития овариального рака у женщин в возрасте 45 лет. Следует помнить, что при персистенции эндометриоза в постменопаузе повышается риск малигнизации.

Ведение больных эндометриозом в постменопаузе

При эндометриоидных кистах яичников – всегда оперативное лечение, возможно лапароскопическим доступом. Объем операции в зависимости от поражения. Безусловно, первым шагом при обнаружении инфильтративных форм эндометриоза в малом тазу у женщин в постменопаузе является выполнение оперативного вмешательства с диагностической и лечебной целью. Ввиду ограниченного выбора препаратов для медикаментозного лечения эндометриоза у женщин в постменопаузе определенный интерес представляет опыт успешного применения диеногеста (по 2 мг/сут.) в непрерывном режиме в течение 10–11 мес. у пациенток с экстрагенитальными формами заболевания (с поражением сигмовидной кишки, прямой кишки или мочевого пузыря), что выражалось в уменьшении интенсивности болей и размеров эндометриоидных узлов. Имеются данные о назначении ингибиторов ароматазы для лечения рака молочных желез у женщин в постменопаузе, особенно при тяжелом поражении кишечника, однако их долговременная эффективность и безопасность в отношении эндометриоза не изучены.

Возможность назначения заместительной гормональной терапии

Обсуждение правомочности вопроса об использовании ЗГТ при лечении пациенток с эндометриозом продолжается, так как теоретически возможны реактивация остаточного эндометриоза и даже появление эндометриоидных имплантатов de novo.

Данные немногочисленных РКИ свидетельствуют о повышении риска рецидива заболевания на фоне гормональной

терапии, но авторы связывают эту возможность с наличием остаточного эндометриоза в ректовагинальной перегородке и неполным удалением очагов. В работах, посвященных изучению рисков малигнизации эндометриоза в этот период, особое внимание уделено обсуждению вопроса о неправомерности назначения монотерапии эстрогенами, поскольку имеются ограниченные данные о том, что злокачественная трансформация чаще происходит на фоне терапии, проводимой именно в этом режиме. Описано также несколько случаев малигнизации эндометриоза у женщин, получавших тамоксифен по поводу рака молочных желез. В любом случае, при тяжелом рецидивирующем течении заболевания возможность назначения гормональной терапии следует рассматривать с осторожностью, так как рецидив эндометриоза может быть связан с возобновлением боли, потребностью в хирургическом лечении и даже со злокачественным перерождением остаточного эндометриоза.

В то же время, проведение длительных курсов лечения аГн-РГ и повторного хирургического лечения может способствовать снижению овариального резерва и развитию преждевременной/ранней менопаузы, а значит, возникновению рисков, связанных с эстрогенным дефицитом (сердечно-сосудистые заболевания, когнитивное снижение, болезнь Альцгеймера, ранняя смерть), в связи с чем необходимо проведение ЗГТ. Согласно позиции Европейского общества по менопаузе и андропаузе (EMAS, 2010), рекомендуется применять непрерывный комбинированный режим терапии независимо от того, была ли произведена гистерэктомия или нет. Это поможет снизить риск рецидива заболевания и малигнизации оставшихся очагов эндометриоза. Препараты, созданные на основе трав, следует применять с осторожностью, поскольку их эффективность должным образом не изучена, а эстрогенподобные компоненты в составе этих средств могут оказать непредсказуемое воздействие у таких пациенток.

Таким образом, на основании приведенных данных можно сделать следующие выводы:

- Распространенность эндометриоза в постменопаузе составляет 2–5%, и заболевание необязательно связано с применением (ЗГТ)
- Чаще выявляются эндометриоидные кисты яичников и экстрагенитальные формы эндометриоза (толстая и тонкая кишка, мочевого пузыря, уретра, легкие, печень и послеоперационные кожные рубцы), которые всегда требуют оперативного лечения
- Монотерапия эстрогенами, проводимая с целью купирования вазомоторных симптомов, может способствовать реактивации очага эндометриоза или образованию его de novo.

Рекомендации

- При выявлении эндометриоидных кист яичника и экстрагенитальных форм заболевания следует проявлять онкологическую настороженность (уровень доказательности IIb).
- В случае необходимости назначения ЗГТ рекомендуется применять непрерывный комбинированный режим терапии независимо от того, была ли произведена гистерэктомия или нет (уровень доказательности III).

Заключение

Клинические проявления эндометриоза: тазовая боль, бесплодие и нарушения менструального цикла, а также наличие опухолевидных образований (эндометриоидные кисты) в малом тазу.

Выбор тактики ведения больных и методов терапии должен быть индивидуальным с учетом выраженности симптомов, локализации очагов эндометриоза, возраста пациентки и ее желания восстановить репродуктивную функцию, побочных эффектов лечения, а также сложности оперативного вмешательства и стоимости терапии.

При овариальном эндометриозе (эндометриоидные кисты) с позиции онкологической настороженности, повышения эффективности лечения и с учетом сохранения овариального резерва принципиально необходимо хирургическое лечение по возможности лапароскопическим доступом. Во всех случаях тактика ведения заболевания согласовывается с больной, избирается индивидуальная программа оперативного, комбинированного и медикаментозного лечения с учетом информированного согласия пациентки.

Подходы к лечению:

- Выжидательная тактика
- Применение обезболивающих и нестероидных противовоспалительных препаратов
- Эстроген-прогестин-содержащие оральные контрацептивные средства в циклическом или непрерывном режиме (предпочтительно)
- Агонисты гонадотропин-рилизинг-гормона (аГнРГ) + «add back»-терапия
- Прогестины перорально, парентерально или внутриматочно (ЛНГ-выделяющая внутриматочная система)
- Даназол
- Гестринон
- Оперативное вмешательство, которое может быть консервативным (сохранение матки и яичниковой ткани) или радикальным (удаление матки и, возможно, яичников)
- Комбинированная терапия, при которой медикаментозные средства назначаются до и/или после хирургического лечения.

Лапароскопия является «золотым стандартом» для постановки диагноза эндометриоза и позволяет провести консервативное и радикальное хирургическое лечение. Удаление очагов эндометриоза и спаек способствует восстановлению генеративной функции, профилактике или задержке возобновления симптомов или прогрессирования заболевания. Выжидательная тактика при подозрении на эндометриоз возможна в случае отсутствия эндометриоидных кист яичников и, желательна, после установки диагноза при лапароскопии.

С целью предупреждения прогрессирования заболевания эффективно консервативное лечение гестагенами в непрерывном режиме или КОК.

Лечение хронической тазовой боли

При хронической тазовой боли и подозрении на эндометриоз (при отсутствии эндометриоидных кист) можно провести эмпирическую медикаментозную (пробную) терапию до установки точного диагноза в ходе лапароскопии. У 80–90% больных симптомы стали менее выраженными или уменьшилась выраженность симптомов на фоне медикаментозной терапии, однако этот вид терапии не улучшал фертильность и не уменьшал размеры эндометриоидной кисты или спаечный процесс. В связи с этим, в таких случаях, а также при объемных образованиях целесообразно проведение лапароскопии и удаление очага эндометриоза.

КОК широко и успешно используют для купирования боли, связанной с эндометриозом, поскольку они снижают уровень эндогенного эстрадиола, однако данных о влиянии эстрогенного компонента в составе КОК на течение заболевания недостаточно. Теоретически на фоне такой терапии из-за наличия эстрогенного компонента в составе препаратов нельзя исключать потенциальной стимуляции развития, прогрессирования или рецидивирования болезни в зависимости от его характеристик, поскольку эндометриоз является эстрогензависимым заболеванием. Недостаточно доказательных данных, подтверждающих долговременную безопасность такого лечения. В систематическом обзоре подтверждено, что в отличие от дисменореи КОК не оказывают выраженного влияния на хроническую тазовую боль и диспареунию, что свидетельствует о целесообразности применения других групп препаратов.

Рекомендации

- При отсутствии кистозных форм при незначительной тазовой боли показаны нестероидные противовоспалительные препараты, а не другие виды медикаментозного лечения (класс рекомендаций 2B), а женщинам, нуждающимся в контрацепции – КОК (класс 2C).
- При умеренной боли, когда нестероидные противовоспалительные препараты, прогестагены или КОК неэффективны или при возникновении рецидива симптомов на фоне лечения, назначают аГНРГ (класс 2B). Использование аГНРГ позволяет избежать побочных эффектов прогестинов (увеличение массы тела, прорывное кровотечение и изменение настроения) и даназола (увеличение массы тела, мышечные спазмы, уменьшение размера молочных желез, угри, гирсутизм, жирная кожа, изменение настроения).
- Женщины, у которых высок риск потери костной массы, связанной с гипоэстрогенным эффектом аГНРГ, рекомендуют лечение прогестинами (класс 2B). Для современных прогестинов характерен более благоприятный профиль побочных эффектов, чем для даназола и аГНРГ.
- При выраженных симптомах, приводящих к снижению качества жизни и требующих экстренного оперативного вмешательства (разрыв или перекрут эндометриоидной кисты) или при наличии эндометриоза III–IV стадии распространения (эндометриомах или при обструкции кишечника или мочевых путей) показано хирургическое лечение эндометриоза (класс 2C). Оперативное вмешательство рекомендовано также женщинам, у которых медикаментозная терапия оказалась неэффективной или усилился болевой синдром (класс 2C).

В тех случаях, когда не удалось полностью удалить очаги эндометриоза во время оперативного вмешательства или когда основным симптомом является дисменорея, назначают послеоперационную медикаментозную терапию для увеличения периода ремиссии и профилактики рецидива (класс 2B) по согласованию с пациенткой.

Лечение бесплодия

Примерно в 50% случаев эндометриоз может снизить вероятность наступления беременности в естественном цикле. Нарушение фертильности при эндометриозе связано с анатомическим смещением органов малого таза, наличием спаек и эндометриоидных кист яичника. Лечение бесплодия, связанного с эндометриозом, обычно хирургическое и может включать методы вспомогательных репродуктивных технологий (при отсутствии эффекта).

Лечение эндометриоидных кист

Эндометриоидные кисты могут сопровождаться клиническими проявлениями эндометриоза или их обнаруживают случайно при исследовании органов малого таза. Хирургическое удаление кист обязательно с целью подтверждения диагноза, исключения злокачественного преобразования и снижения в последующем риска развития осложнений, которые могут потребовать экстренного оперативного вмешательства (например, перекрут или разрыв кисты). Однако после хирургического удаления эндометриоидных кист возможно снижение овариального резерва, поэтому для максимального сохранения овариальной ткани операцию должны проводить опытные хирурги в специализированных центрах, используя минимально инвазивные технологии восстановления анатомических взаимоотношений в малом тазу, улучшения репродуктивной функции, уменьшения болевого синдрома. Медикаментозная терапия не способствует полной регрессии эндометриоидных кист и не желательна без точного гистологического диагноза.

Лечение симптомов, обусловленных глубоким эндометриозом

Глубокий, инфильтративный эндометриоз – термин, используемый для описания инфильтративных форм заболевания, затрагивающих крестцово-маточные связки, ректовагинальную перегородку, кишечник, мочеточники или мочевой пузырь. Этиология может быть связана с внедрением интраперитонеальных эндометриоидных имплантатов, вызывающих воспаление подлежащей ткани, или с ростом забрюшинных остатков мюллеровых протоков.

При бессимптомном течении возможна выжидательная тактика. Медикаментозная терапия показана женщинам с выраженными симптомами, кроме тех случаев, когда имеется препятствие к мочеиспусканию или стеноз кишечника, но она может быть неэффективной. Кроме того, в таких случаях течение эндометриоза хроническое, поэтому после прекращения медикаментозной терапии примерно у 70% случаев возможны рецидивы симптомов.

Хирургическая терапия эффективна для купирования тазовой боли, диспареунии, дисхезии и симптомов со стороны нижних отделов мочевыводящих путей, однако риск рецидивов составляет 30 и 43% в течение 4 и 8 лет соответственно. У женщин с постоянным болевым синдромом может быть рекомендовано медикаментозное лечение после операции, а не повторное хирургическое лечение (после установления гистологического диагноза). В литературе есть сообщения о малигнизации указанных локализаций эндометриоза и о маскировке заболевания. Нет единого мнения хирургов относительно и объема резецируемой ткани при глубоком инфильтративном эндометриозе. Возможно иссечение ткани методом сбивания (шейвинга). Часто необходимо обширное иссечение ректовагинальной перегородки и стенки прямой кишки (при прорастании слизистой кишки) или мочевого пузыря, дистальных отделов мочеточников при симптомах сдавления мочевыделительной системы, но для осуществления таких объемов операции требуется высокая квалификация хирурга с привлечением смежного специалиста (хирург, уролог). Выполнение только гистерэктомии и двусторонней сальпинго-

овариэктомии не является адекватным методом терапии при инфильтративных формах эндометриоза. Женщинам при эндометриодных поражениях мышечной стенки мочевого пузыря показана резекция мочевого пузыря, что как правило, приводит к длительному купированию симптомов.

Хирургическое лечение глубокого эндометриоза связано с относительно высоким риском развития послеоперационных осложнений, таких как возникновение рецидива, затруднения или ухудшения мочеиспускания, ректальная дисфункция или ректовагинальные фистулы. Во избежание осложнений операции должны проводить опытные хирурги (акушер-гинеколог вместе с урологом или проктологом, имеющими соответствующие сертификаты) и только в специализированных центрах.

На основании данных анамнеза, результатов клинических и молекулярно-биологических исследований, оценки эффективности лечения в ФГБУК НЦАГиП им. В.И. Кулакова МЗ РФ была разработана система дифференцированных диагностических и лечебных мероприятий при генитальном эндометриозе.

I этап обследования женщин с подозрением на эндометриоз в условиях женской консультации включает подробное изучение анамнеза с уточнением вредных условий работы и места проживания, консультацию смежных специалистов по показаниям (терапевт, проктолог, уролог для выявления осложнений и исключения экстрагенитальной патологии); общепринятые лабораторные и инструментальные методы обследования; исследование концентрации опухолевых маркеров СА-125, СА-19-9, РЭА с помощью иммуноферментного анализа; оценку гинекологического статуса: состояние наружных гениталий, промежности, преддверия влагалища; осмотр в зеркалах (длина, объем, форма шейки матки, наличие деформирующих рубцов, патологических изменений); бактериоскопическое исследование мазков; онкоцитологическое исследование мазков с шейки матки; простую и расширенную кольпоскопию; УЗИ малого таза. По показаниям проводят раздельное диагностическое выскабливание слизистой оболочки тела матки и цервикального канала; биопсию шейки матки с гистоморфологическим исследованием и устанавливают предварительный клинический диагноз. При выявлении кистозных форм эндометриоза (эндометриодные кисты яичников) больную направляют на оперативное лечение. При отсутствии боли назначают комплексную этиотропную терапию выявленной сопутствующей патологии половых органов воспалительного генеза, при котором используют антибактериальные, противовоспалительные, иммуномодулирующие препараты по общепринятым в клинической практике схемам в соответствии с данными бактериоскопического и бактериологического исследования. При подозрении на эндометриоз мочевых путей или кишечника больная направляется на консультацию к смежным специалистам.

II этап. Пациентку направляют в гинекологический стационар для подтверждения диагноза – проводят эндоскопические методы исследования: гистероскопию, диагностическую и лечебную лапароскопию с обязательной гистологической верификацией.

III этап. После проведенного обследования выставляют клинический диагноз в соответствии с классификацией AFS и клинической классификацией внутреннего эндометриоза (аденомиоза), предложенной Л.В. Адамян и соавт. (1992) (очаговая, узловатая, кистозная, диффузная формы), и ретроцервикального эндометриоза (стадии и варианты распространения). На основании дополнительного комплексного клинико-морфологического и молекулярно-биологических методов дообследования определяют прогноз развития и рецидивирования, эффект планируемой медикаментозной терапии и выбор мер профилактики с формированием групп риска и лечебной тактики. Больных с наследственной и аллергологической отягощенностью, нарушениями менструального цикла, частыми инфекционно-воспалительными заболеваниями в перипубертатном периоде, хроническими воспалительными заболеваниями женской половой сферы, заболеваниями ЖКТ относят к группе риска по развития заболевания.

IV этап. Диспансерное наблюдение проводят с обязательным УЗИ-контролем и исследованием уровня онкомаркера СА-125 каждые 6 мес. в течение 24 мес. После выполнения радикальных оперативных вмешательств противорецидивная гормонотерапия не показана. После удаления яичников с целью профилактики посткастрационного синдрома эффективна заместительная гормонотерапия. Больные с эндометриозом даже после гистерэктомии рассматриваются как женщины с сохраненной маткой и требуют особого контроля гормональной терапии (с применением эстроген-гестагенных препаратов).

Таким образом, принимая во внимание распространенность эндометриоза среди молодых женщин, резкое снижение качества жизни, бесплодие (с учетом демографических проблем в стране и во всем мире), поражение смежных органов и высокую себестоимость лечения и реабилитации, особенно при поздней постановке диагноза, это заболевание следует рассматривать как социально значимую проблему, оказывающую влияние на функцию многих органов и систем, клинические манифестации которого являются лишь верхушкой айсберга разноплановых нарушений и медицинских проблем.

Проблемы лечения эндометриоза связаны со многими факторами, например, не изученные до конца этиология и патогенез; широкое разнообразие клинических проявлений; отсутствие надежных неинвазивных диагностических маркеров; резкое снижение качества жизни, а также ограниченный круг предложенных на данный момент методов безопасного лечения, рассчитанного на длительную перспективу. Выбор того или иного метода лечения зависит от многих составляющих: возраст и статус фертильности, характер симптомов и их тяжесть, переносимость предыдущего лечения, приоритеты самой пациентки, риск побочных эффектов, стоимость и предполагаемая длительность терапии. В каждом конкретном случае возможной целью терапии могут быть удаление эндометриодных очагов, купирование болевого синдрома, сохранение фертильности или оптимизации условий для успешного применения ВРТ, но всегда сохранение

качества жизни и общего здоровья в целом. Безусловно, хирургическое удаление очага относят к основному виду лечения. Медикаментозная терапия, рассматриваемая в качестве возможного эмпирического лечения в некоторых клинических случаях, целесообразна как адъювантный метод лечения после оперативного вмешательства при распространенных стадиях, сопровождающихся болевым синдромом во избежание рецидива и повторных операций (аГнРГ, КОК, гестагены и др.). Учитывая необходимость продолжительного лечения, целесообразно назначение низкодозированных, высокоэффективных, безопасных, экономически рентабельных препаратов, которые можно принимать в течение длительного времени. Актуальна также разработка единых подходов к диагностике, лечению и реабилитации больных эндометриозом при всевозможных локализациях и формах у женщин различных возрастных групп.

Важным является уровень учреждения и опыт специалиста при оказании медицинской помощи при эндометриозе, а также, что это заболевание, имеющее конкретную морфологическую структуру, может быть ликвидировано только хирургическим путем, а использование гормональных препаратов повышает эффективность лечения. При лечении кистозных форм следует соблюдать онкологическую настороженность.

В ходе проведения Экспертного совета «Современная тактика ведения больных с генитальным эндометриозом» (10 декабря 2011 г., Москва) был достигнут консенсус по ключевым вопросам эндометриоза и выработано решение о необходимости срочной разработки Национальных рекомендаций по данному заболеванию. Многие из экспертов, принявших участие в Экспертном совете, большую часть своей профессиональной деятельности посвятили проблемам эндометриоза, имеют огромный опыт и знания, которые позволили им внести значительный вклад в подготовку данного документа.

Надеемся, что публикация рекомендаций по эндометриозу и активная работа по распространению новейших доказательных знаний об этом заболевании, которая ведется на сайте Российской ассоциации по эндометриозу (www.endometriosis.ru), помогут практикующим врачам на местах оказывать адекватную помощь или своевременно посылать таких пациенток в специализированные центры.

СПИСОК РЕКОМЕНДУЕМОЙ ЛИТЕРАТУРЫ

- Адамян Л.В. Состояние репродуктивной системы у больных доброкачественными опухолями внутренних гениталий и принципы восстановительного лечения: Автореф. дис. доктора медицинских наук. – М., 1985.
- Адамян Л.В., Андреева Е.Н. Роль современной гормонотерапии в комплексном лечении генитального эндометриоза. // Проблемы репродукции. – 2011. – № 6. – С. 66–77
- Адамян Л.В., Гаспарян С.А. Генитальный эндометриоз. Современный взгляд на проблему. – Ставрополь: СГМА, 2002. – 228 с.
- Адамян Л.В., Демидов В.Н., Гус А.И. и др. Диагностика эндометриоза // В кн.: «Лучевая диагностика и терапия в акушерстве и гинекологии». – М.: ГЭОТАР-Медиа, 2012. – С.409–451.
- Адамян Л.В., Кулаков В.И. Эндометриозы. – М.: Медицина, 1998. – 317 с.
- Адамян Л.В., Кулаков В.И. Эндоскопия в гинекологии. – М.: Медицина, 2000. – 383 с.
- Адамян Л.В., Кулаков В.И., Андреева Е.Н. Эндометриозы. Руководство для врачей. Изд. 2-е. – М.: Медицина, 2006. – 411 с.
- Адамян Л.В., Осипова А.А., Сонова М.М. Эволюция гормональной терапии эндометриоза // Проблемы репродукции. – 2006. – №5. – С. 11–16.
- Адамян Л.В., Сонова М.М., Тихонова Е.С. и др. Медицинские и социальные аспекты генитального эндометриоза // Проблемы репродукции. – 2011. – №6. – С. 78–81.
- Андреева Е.Н. Распространенные формы генитального эндометриоза: медико-генетические аспекты, диагностика, клиника, лечение и мониторинг больных. Дис. доктора медицинских наук. – М., 1997. – 333 с.
- Баскаков В.П. и др. Эндометриозная болезнь. – С.-Петербург: Н-Л, 2002. – 460 с.
- Вартанова И.В., Полушин Ю.С., Беженарь В.Ф. Оптимизация послеоперационного обезболивания больных наружным генитальным эндометриозом тяжелой степени // Журнал акушерства и женских болезней. – 2011. – Т. LIX. – № 4. – С. 26–31.
- Волчков В.А., Страшнов В.И. Актуальность исследования и лечения болевых синдромов. Обзор материалов по изучению боли // Актуальные проблемы анестезиологии, реаниматологии и интенсивной терапии. – С.-Петербург: СПбГМУ, 2001. – С. 16–19.
- Гаврилова Т.Ю. Аденомиоз: патогенез, диагностика, лечение, методы реабилитации: Автореф. дис. доктора медицинских наук. – М., 2007. – 43 с.
- Гаспарян С.А. Инфильтративная форма генитального эндометриоза: патогенез, диагностика, лечение, методы реабилитации, отдаленные результаты. Автореф. дис. доктора медицинских наук. – М., 2002. – 52 с.
- Давыдов М.И., Аксель Е.М. Злокачественные новообразования в России и странах СНГ в 2002 году. // ГУ РОНЦ им. Н.Н. Блохина РАМН. – М.: Медицинское информационное агентство, 2011.
- Данилов А.Б., Голубев В. О концептуальной модели перехода острой боли в хроническую // РМЖ. – 2009. – Т.17. – Специальный выпуск. – С.1-6
- Заратьянц О.В., Адамян Л.В., Сонова М.М. и др. Экспрессия ароматазы цитохрома P-450 в эктопическом и эндометриозе при эндометриозе // Арх. Пат. – 2008. Т. – 70. – №5. – С.16–20.
- Зубкова С.М. Гидротерапия. // В кн.: Физиотерапия и курортология / Под ред. В.М.Боголюбова. – М.: БИНОМ, 2008. – книга 1. – С. 85–104.
- Иванов Е.М., Кнышова В.В. Наружное применение минеральных ванн. // В кн.: Физиотерапия и курортология. / Под ред. В.М.Боголюбова. – М.: БИНОМ, 2008. – книга 1. – С. 70–84.
- Ипатова М.В. Восстановительное физиолечение детей и подростков с гинекологической патологией. Автореф. дис. доктора медицинских наук. – М., 2011. – 333 с.
- Касьянова И.М. Минеральные ванны // В кн.: Медицинская реабилитация. / Под ред. В.М.Боголюбова. – М.: БИНОМ, 2010. – книга 1. – С. 63–77.
- Кира Е.Ф., Цвелев Ю.В. Эндометриозная болезнь // Гинекология: Руководство для врачей. / Под ред. В.Н. Серова, Е.Ф. Кира. – М.: Литера, 2008. – 840 с.
- Коган Е.А. Способ прогнозирования рецидива эндометриозной кисты яичника // Патент на изобретение G01N33/573 (2006.01). Соавт.: Сидорова И.С., Унанян А.Л. 28.12.2005
- Колотовкина А.В., Калинина Е.А., Коган Е.А. Морфофункциональные особенности эндометрия у больных эндометриозом ассоциированным бесплодием (обзор литературы) // Консилиум медикум. – 2012. – № 4. – С.74-79.
- Кузнецова И.В. Эндометриоз: патофизиология и выбор лечебной тактики // Гинекология. – 2008. – № 5. – С.74-79.
- Леваков С.А., Кедрова А.Г., Максименко Т. и др. Оценка онкологической безопасности при планировании и наступлении беременности у онкогинекологических больных // Материалы Научно-практической конференции с международным участием: «Вспомогательные репродуктивные технологии у онкологических больных». – 23 сентября 2011, г. Обнинск.
- Леваков С.А., Кедрова А.Г., Челнакова Н.Н. и др. Индивидуализация скрининга рака органов репродуктивной системы при ежегодных профилактических осмотрах // Материалы Конгресса «Амбулаторно-поликлиническая практика – в эпицентре женского здоровья». – Москва, 20-23 марта 2012.
- Логинова О.Н., Сонова М.М. Клинические особенности наружного генитального эндометриоза. // Акушерство. Гинекология. Репродукция. – 2011. – №6. – С. 28–29.
- Максимов А.В. Магнитотерапия // В кн.: Физиотерапия и курортология. / Под ред. В.М.Боголюбова. – М.: БИНОМ, 2008. – книга 1 – С. 276–291.
- Максимова Ю.В. Клинико-морфологическая характеристика изменений эндометрия и эктопического эндометрия при распространенных формах генитального эндометриоза. Автореф. дис. доктора медицинских наук. – М., 2010. – 206 с.
- Маркаров Г.С. Инфитатерапия. // В кн.: Физиотерапия и курортология. / Под ред. В.М.Боголюбова. – М.: БИНОМ, 2008. – книга 1. – С. 233–237.
- Медицинская реабилитация. / Под ред. В.М.Боголюбова. – М.: БИНОМ, 2010. – книга 1. – 415 с.
- Митрофанова Г.Ф., Миненков А.А. Светолечение // В кн.: Медицинская реабилитация / Под ред. В.М.Боголюбова. – М.: БИНОМ, 2010. – книга 1. – С. 207–224.
- Скорынин О.С. Применение программируемой магнитотерапии в комплексном лечении ран мягких тканей (экспериментальное исследование): Автореф. дис. кандидата медицинских наук. – Воронеж, 2009.
- Смулевич А.Б. Депрессии при соматических и психических заболеваниях. – М., 2003. – 432 с
- Сонова М.М. Клинико-морфологическое, молекулярно-биологические и лечебные факторы генитального эндометриоза. Автореф. дис. доктора медицинских наук. – М., 2009. – 52 с.
- Сонова М.М., Марченко Л.А., Ильина Л.И. Эндометриоз и рак яичников // Проблемы репродукции. – 2011. – №3. – С. 23–24.
- Стрижаков А.Н., Давыдов А.И. Эндометриоз. Клинические и теоретические аспекты. – М.: Медицина, 1996. – 330 с.
- Стругацкий В.М., Маланова Т.Б., Арсланян К.Н. и др. Физиотерапия в практике акушера-гинеколога. (клинические аспекты и рецептура). 2-е издание. – М.: МЕДПРЕСС-информ, 2008. – 264 с.
- Ткаченко Э.Р. Комбинированное лечение распространенных форм наружного генитального эндометриоза и его влияние на иммунную систему: Автореф. дис. доктора медицинских наук. – М., 1995. – 23 с.
- Улащик В.С., Лукомский И.В. Общая физиотерапия. 2-е изд., стереотип. – Минск: Книжный Дом. – 2005. – 512 с.
- Улащик В.С. Теоретические и практические аспекты общей магнитотерапии // Вопр. физиотерапии. – 2001. – № 5. – С. 3 – 8.
- Улащик В. С. Магнитотерапия: состояние проблемы, перспективы развития // Материалы научн. конференции «Низкочастотная магнитотерапия» / Под ред. В.С. Улащика. – Минск: БелЦНМИ, 2001. – С. 7–24.
- Улащик В.С. Гальванизация и электрофорез лекарственных веществ // В кн.: Физиотерапия и курортология / Под ред. В.М. Боголюбова. – М.: БИНОМ, 2008. – книга 1. – С. 162–178.
- Улащик В.С. Лазерная терапия // В кн.: Физиотерапия и курортология / Под ред. В.М.Боголюбова. – М.: БИНОМ, 2008. – книга 1. – С. 330–334.
- Улащик В.С. Физико-химические основы действия лечебных физических факторов на организм. // В кн.: Физиотерапия и курортология / Под ред. В.М.Боголюбова. – М.: БИНОМ, 2008. – книга 1. – С. 134–142.
- Физиотерапия и курортология. / Под ред. В.М.Боголюбова. – М.: БИНОМ, 2008. –книга 1. – 407 с.
- Фридман Д.Б., Беженарь В.Ф., Повзун С.А. и др. Анализ эффективности способов получения биопатов для гистологической верификации аденомиоза // Журнал акушерства и женских болезней. – 2005. – Т. LIV. – №4. – С. 22–25.
- Цегла Т., Готтшальк А. Лечение боли: справочник. М.: МЕДпресс-информ, 2011. – 384 с.
- Яроцкая Е.Л. Клиническая эффективность антигормонов в комбинированном лечении распространенных форм наружного генитального эндометриоза: Автореф. дис. доктора медицинских наук. – М., 1995. – 172 с.
- Яроцкая Е.Л. Современные подходы к лечению больных с тазовыми болями в клинике оперативной гинекологии. Автореф. дис. доктора медицинских наук. – 2004. – 352 с.

- Ясногородский В.Г. Лекарственный электрофорез // В кн.: Медицинская реабилитация / Под ред. В.М.Боголюбова. – М.: БИНОМ, 2010. – книга 1. – С. 126–129.
- Abbott J., Hawe J., Hunter D. et al. Laparoscopic excision of endometriosis: a randomized, placebo-controlled trial // *Fertil Steril.* – 2004. – Vol. 82. – P. 878–884.
- Abbott J.A., Hawe J., Clayton R.D. et al. The effects and effectiveness of laparoscopic excision of endometriosis: a prospective study with 2–5 year follow-up // *Hum Reprod.* – 2003. – Vol. 18. – P. 1922–1927.
- Abou-Setta A.M., Al-Inany H.G., Farquhar C.M. Levonorgestrel-releasing intrauterine device (LNG-IUD) for symptomatic endometriosis following surgery // *Cochrane Database Syst Rev.* – 2006. – (4). – CD005072.
- ACOG Education Pamphlet AP013: Endometriosis // The American College of Obstetricians and Gynecologists; September. – Washington, DC, 2008. ISSN 1074–8601.
- ACOG Practice Bulletin № 51: Chronic pelvic pain // *Obstet Gynecol.* – 2004. – Vol. 103. – P. 589–605.
- ACOG Practice Bulletin № 114. Management of endometriosis. // *Obstet Gynecol.* – 2010. – Vol. 116. – P. 223–236.
- Ailawadi R.K., Jobanputra S., Kataria M. et al. Treatment of endometriosis and chronic pelvic pain with letrozole and norethindrone acetate: a pilot study // *Fertil Steril.* – 2004. – Vol. 81. – №2. – P. 290–296.
- Al Kadri H., Hassan S., Al-Fozan H.M. et al. Hormone therapy for endometriosis and surgical menopause // *Cochrane Database Syst Rev.* – 2009. – (1) – CD005997.
- Allen C., Hopewell S., Prentice A. et al. Non-steroidal anti-inflammatory drugs for pain in women with endometriosis // *Cochrane Database Syst Rev.* – 2005. – (4) – CD004753.
- American Psychiatric Association. Practice Guideline for the Treatment of Psychiatric Disorders, Compendium. – Arlington, Va: American Psychiatric Publishing, Inc. – 2006.
- Amsterdam L.L., Gentry W., Jobanputra S. et al. Anastrozole and oral contraceptives: a novel treatment for endometriosis // *Fertil Steril.* – 2005. – Vol. 84. – P. 300–304.
- Armitage P., Doll R. A two-stage theory of carcinogenesis in relation to the age distribution of human cancer // *Br. J. Cancer.* – 1957. – 11. – P. 161–169.
- ASRM (American Society of Reproductive Medicine). Practice Committee. Treatment of pelvic pain associated with endometriosis // *Fertil Steril.* – 2008. – Vol. 90. – P. 260–269.
- ASRM (American Society for Reproductive Medicine). The Practice Committee. Endometriosis and infertility: a committee opinion // *Fertil Steril.* – 2012. – Vol. 98. – P. 591–598.
- Attar E., Bulun S.E. Aromatase inhibitors: the next generation of therapeutics for endometriosis? // *Fertil Steril.* – 2006. – Vol. 85. – P. 1307–1318.
- Attia G.R., Zeitoun K., Edwards D. et al. Progesterone receptor isoform A but not B is expressed in endometriosis // *J Clin Endocrinol Metab.* – 2000. – Vol. 85. – P. 2897–2902.
- Ballweg M.L. Big picture of endometriosis helps provide guidance on approach to teens: comparative historical data show endo starting younger, is more severe // *J Pediatr Adolesc Gynecol.* – 2003. – Vol. 16 (Suppl. 3). – P. 21–26.
- Banno K., Kisu I., Yanokura M., et al. Progestin therapy for endometrial cancer: The potential of fourth-generation progestin (Review) // *Int J Oncol.* 2012 – Vol. 40. – № 6. – P. –1755–62.
- Barbieri R.L. Hormone treatment of endometriosis: the estrogen threshold hypothesis // *Am J Obstet Gynecol.* – 1992. – Vol. 166. – P. 740–745.
- Basson R., Brotto L.A., Laan E. et al. Assessment and Management of Women's Sexual Dysfunctions: Problematic Desire and Arousal // *J Sex Med.* – 2005. – Vol. 2. – P. 291–300.
- Bedaiwy M.A. Long-term management of endometriosis: Medical therapy and treatment of infertility // *SRM.* – 2011. – Vol. 8. – № 3. – P. 10–14.
- Behamondes L., Petta C.A., Fernandes A. et al. Use of levonogestrel-releasing intrauterine system in women with endometriosis, chronic pelvic pain and dysmenorrhea // *Contraception.* – 2007. – Vol. 75, Suppl. 6. – P. 134–139.
- Bellelis P., Podgaec S., Abrão M.S. Environmental factors and endometriosis // *Rev Assoc Med Bras.* – 2011. – Vol. 57. – P. 448–452.
- Benaglia L., Somigliana E., Vighi V. et al. Rate of severe ovarian damage following surgery for endometriomas // *Hum Reprod.* – 2010. – Vol. 25. – P. 678–682.
- Bender T., Karagulle Z., Balint G.P. et al. Hydrotherapy, balneotherapy, and spa treatment in pain management // *Rheumatol Int.* – 2005, Apr. – Vol. 25. – № 3. – P. 220–224.
- Berbic M., Fraser I.S. Regulatory T cells and other leukocytes in the pathogenesis of endometriosis // *J Reprod Immunol.* – 2011. – Vol. 88. – P. 149–155.
- Berlanda N., Vercellini P., Fedele L. The outcomes of repeat surgery for recurrent symptomatic endometriosis // *Curr Opin Obstet Gynecol.* – 2010. – Vol. 22. – № 4. – P. 320–325.
- Bese T. et al. Extensive pelvic endometriosis with malignant change in tamoxifen-treated postmenopausal women // *Int J Gynecol Cancer.* – 2003. – Vol. 13. – P. 376–380.
- Beutel M.E., Weidner K., Brähler E. Chronic pelvic pain of Women and its Co-Morbidity // *Geburtsh Frauenheilk.* – 2005. – Vol. 65. – P. 61–67.
- Birkhäuser M, Braendle W, Keller P.J. et al. Recommendations for hormonal contraception. 36th Professional Meeting of the «Zurich Discussion Group», April 2006 // *Gynakol Geburtshilfliche Rundsch.* – 2007. – Vol. 47. – № 2. – P. 94–98.
- Birnbaum LS, Cummings AM. Dioxins and endometriosis: a plausible hypothesis. Research Article // *Environ Health Perspect.* – 2002. – Vol. 110, № 1. – P. 15–21.
- Bondza P.K., Maheux R., Akoum A. Insights into endometriosis-associated endometrial dysfunctions: a review. Review // *Front Biosci.* – 2009. – Vol. 1. – P. 415–428.
- Braun D.P., Ding J., Shaheen F., et al. Quantitative expression of apoptosis-regulating genes in endometrium from women with and without endometriosis // *Fertil Steril.* – 2007. – Vol. 87. – № 2. – P. 263–268.
- Bresalier R.S., Sandler R.S., Quan H. et al. Cardiovascular events associated with rofecoxib in a colorectal adenoma chemoprevention trial // *N Engl J Med.* – 2005. – Vol. 352. – P. 1092–1102.
- Brinton L.A., Gridley G., Persson I. et al. A. Cancer risk after a hospital discharge diagnosis of endometriosis // *Am J Obstet Gynecol.* – 1997. – Vol. 176. – P. 572–579.
- Brown C.B., Luciano A.A., Martin D. et al. Adept adhesion reduction study group. Adept (icodextrin 4% solution) reduces adhesions after laparoscopic surgery for adhesiolysis: a double blind randomized controlled study // *Fertil Steril.* – 2007. – Vol. 88. – P. 1413–1426.
- Bulun S.E. Mechanisms of Disease-Endometriosis // *N Engl J Med.* – 2009. – Vol. 360. – P. 268–279.
- Bulun S.E., Cheng Y.H., Yin P. et al. Progesterone resistance in endometriosis: link to failure to metabolize estradiol // *Mol Cell Endocrinol.* – 2006. – Vol. 248. – P. 94–103.
- Bulun S.E., Gurates B., Fang Z. et al. Mechanisms of excessive estrogen formation in endometriosis // *J Reprod Immunol.* – 2002. – Vol. 55. – P. 21–33.
- Bulun S.E., Zeitoun K.M., Takayama K. et al. Estrogen biosynthesis in endometriosis: molecular basis and clinical relevance // *J Mol Endocrinol.* – 2000. – Vol. 25. – № 1. – P. 35–42.
- Busacca M., Chiaffarino F., Candiani M. et al. Determinants of long-term clinically detected recurrence rates of deep, ovarian, and pelvic endometriosis // *Am J Obstet Gynecol.* – 2006. – Vol. 195. – P. 426.
- Busacca M., Riparini J., Somigliana E. Postsurgical Ovarian Failure after laparoscopic excision of bilateral endometriomas // *Am J Obstet Gynecol.* – 2006. – Vol. 195. – P. 421–425.
- Buys S.S., Partridge E., Black A. et al. PLCO Project Team Effect of screening on ovarian cancer mortality: the Prostate, Lung, Colorectal and Ovarian (PLCO) Cancer Screening Randomized Controlled Trial // *JAMA.* – 2011. – Vol. 305. – P. 2295–2303.
- Cahill D.J. What is the optimal medical management of infertility and minor endometriosis? Analysis and future prospects // *Hum Reprod.* – 2002. – Vol. 17. – P. 1135–1140.
- Cakmak H., Guzeloglu-Kayisli O., Kayisli U.A. et al. Immune-endocrine interactions in endometriosis. Review // *Front Biosci.* – 2009. – Vol. 1. – P. 429–443.
- Candiani G.B., Fedele L., Candiani M. Double uterus, blind hemivagina, and ipsilateral renal agenesis: 36 cases and long-term follow-up // *Obstet Gynecol.* – 1997. – Vol. 90. – P. 26–32.
- Carvalho L., Podgaec S., Bellodi-Privato M. et al. Role of eutopic endometrium in pelvic endometriosis. Review // *J Minim Invasive Gynecol.* – 2011. – Vol. 18. – P. 419–427.
- Champaneria R., Daniels J.P., Raza A. et al. Psychological therapies for chronic pelvic pain: systematic review of randomized controlled trials // *Acta Obstet Gynecol Scand.* – 2012. – Vol. 91. – № 3. – P. 281–286
- Chapron C., Bourret A., Chopin N. et al. Surgery for bladder endometriosis: long-term results and concomitant management of associated posterior deep lesions // *Hum Reprod.* – 2010. – Vol. 25. – P. 884.
- Chapron C., Dubuisson J.B. Laparoscopic treatment of deep endometriosis located on the uterosacral ligaments // *Hum Reprod.* – 1996. – Vol. 11. – P. 868–873.
- Chapron C., Fauconnier A., Vieira M. et al. Anatomical distribution of deeply infiltrating endometriosis: surgical implications and proposition for a classification // *Hum. Reprod.* – 2003. – Vol. 18. – № 1. – P. 157–161.
- Chapron C., Souza C., Borghese B. et al. Oral contraceptives and endometriosis: the past use of oral contraceptives for treating severe primary dysmenorrhea is

- associated with endometriosis, especially deep infiltrating endometriosis // *Hum Reprod.* – 2011. – Vol. 26. – № 8. – P. – 2028–2035.
- Clayton R., Hawe J., Love J.C. et al. Recurrent pain after hysterectomy and bilateral salpingo-oophorectomy for endometriosis: evaluation of laparoscopic excision of residual endometriosis // *Br. J. Obstet. Gynecol.* – 1999. – Vol. 106. – № 7. – P. 740–744.
- Cobellis L., Razzi S., De Simone S. et al. The treatment with a COX-2 specific inhibitor is effective in the management of pain related to endometriosis // *Eur J Obstet Gynecol Reprod Biol.* – 2004. – Vol. 116. – P. 100–102.
- Coric M., Barisic D., Pavicic D. et al. Electrocoagulation versus suture after laparoscopic stripping of ovarian endometriomas assessed by antral follicle count: preliminary results of randomized clinical trial // *Arch Gynecol Obstet.* – 2011. – Vol. 283. – № 2. – P. 373–378.
- Cosson M., Querleu D., Donnez J. et al. Dienogest is as effective as triptorelin in the treatment of endometriosis after laparoscopic surgery: Results of a prospective, multicenter, randomized study // *Fertil Steril.* – 2002. – Vol. 77. – № 4. – P. 684–692.
- Crosignani P.G., Luciano A., Ray A. et al. Subcutaneous depot medroxyprogesterone acetate versus leuprolide acetate in the treatment of endometriosis-associated pain // *Hum Reprod.* – 2006. – Vol. 21. – P. 248–256.
- Crosignani P.G., Vercellini P., Biffignandi F. et al. Laparoscopy versus laparotomy in conservative surgical treatment for severe endometriosis // *Fertil Steril.* – 1996. – Vol. 66. – P. 706–711.
- Darai E., Ackerman G., Bazot M. et al. Laparoscopic segmental colorectal resection for endometriosis: limits and complications // *Surg Endosc.* – 2007. – Vol. 21. – P. 1572.
- Darai E., Bazot M., Rouzier R. et al. Outcome of laparoscopic colorectal resection for endometriosis // *Curr Opin Obstet Gynecol.* – 2007. – Vol. 19. – P. 308.
- Darai E., Bazot M., Rouzier R., Houry S., Dubernard G. Outcome of laparoscopic colorectal resection for endometriosis // *Curr Opin Obstet Gynecol.* – 2007. – Vol. 19. – P. 308–313.
- Davis A.R., Westhoff C., O'Connell K. et al. Oral contraceptives for dysmenorrhea in adolescent girls // *Obstet Gynecol.* – 2005. – Vol. 106. – P. 97–104.
- Davis G.D., Thillet E., Lindemann J. Clinical characteristics of adolescent endometriosis // *J Adolesc Health.* – 1993. – Vol. 14. – № 5. – P. 362–368.
- Davis L., Kennedy S.S., Moore J. et al. Modern combined oral contraceptives for pain associated with endometriosis // *Cochrane Database Syst Rev.* – 2007. – (4). – CD001019
- DiVasta A.D., Laufer M.R., Gordon C.M. Bone density in adolescents treated with a GnRH agonist and add-back therapy for endometriosis // *J Pediatr Adolesc Gynecol.* – 2007. – Vol. 20. – P. 293–297.
- Dmowski W.P., Scholer H.F., Mahesh V.B. et al. Danazol—a synthetic steroid derivative with interesting physiologic properties // *Fertil Steril.* – 1971. – Vol. 22. – P. 9–18.
- Donnez J., Squifflet J. Complications, pregnancy and recurrence in a prospective series of 500 patients operated on by the shaving technique for deep rectovaginal endometriotic nodules // *Hum Reprod.* – 2010. – Vol. 25. – № 8. – P. 1949–1958.
- Doyle J.O., Missmer S.A., Laufer M.R. The effect of combined surgical-medical intervention on the progression of endometriosis in an adolescent and young adult population // *J Pediatr Adolesc Gynecol.* – 2009. – Vol. 22. – № 4. – P. 257–263.
- Dubernard G., Rouzier R., David-Montefiore E. et al. Urinary complications after surgery for posterior deep infiltrating endometriosis are related to the extent of dissection and to uterosacral ligaments resection // *J Minim Invasive Gynecol.* – 2008. – Vol. 15. – P. 235.
- Endometriosis: Sexual Dysfunction and Adaptation Strategies Among Couples (DYSEXTRIOSE) // <http://www.clinicaltrials.gov/ct2/show/NCT01402791>.
- Eskenazi B., Warner M. Epidemiologic issues in the study of endometriosis // In: *Understanding endometriosis* / Lemay A., Maheux R., eds. – New York: Parthenon, 1999. – P. 35–40.
- Falcone T., Lebovic D.I. Clinical management of endometriosis // *Obstet Gynecol.* – 2011. – Vol. 118, № 3. – P. 691–705.
- Fall M., Baranowski A.P., Eneil S. et al. Guidelines on Chronic Pelvic Pain. // *European Association of Urology.* – 2008.
- Fedele L., Bianchi S., Raffaelli R. et al. Comparison of transdermal estradiol and tibolone for the treatment of oophorectomized women with deep residual endometriosis // *Maturitas.* – 1999. – Vol. 32. – P. 189–193.
- Fedele L., Bianchi S., Zanonato G. et al. Is rectovaginal endometriosis a progressive disease? // *Am J Obstet Gynecol.* – 2004. – Vol. 191. – P. 1539–1542.
- Ferrero S., Camerini G., Ragni N. Norethisterone acetate in the treatment of colorectal endometriosis: a pilot study // *Human Reprod.* – 2010. – Vol. 25. – P. 94–100.
- Ferrero S., Esposito F., Abbamonte L.H. et al. Quality of sex life in women with endometriosis and deep dyspareunia // *Fertil Steril.* – 2005. – Vol. 83. – P. 573–579.
- Fischer O.M., Kaufmann-Reiche U., Moeller C. et al. Effects of Dienogest on Surgically Induced Endometriosis in Rats after Repeated Oral Administration // *Gynecol Obstet Invest.* – 2011. – Vol. 72. – P. 145–151.
- Fu L., Osuga Y., Morimoto C., et al. Dienogest inhibits Brd U uptake with G(0)/G(1) arrest in cultured endometriotic stromal cells // *Fertil Steril.* – 2008. – Vol. 89. – P. 1344–1347.
- Ghezzi F., Beretta P., Frabchi M. et al. Recurrence of ovarian endometriosis and anatomical location of the primary lesion // *Fertil Steril.* – 2001. – Vol. 75. – P. 136–140.
- Giudice L.N. Endometriosis // *Engl J Med.* – 2010. – Vol. 362. – P. 2389–2398.
- Gomes M.K., Rosa-e-Silva J.C., Garcia S.B. et al. Effects of the levonorgestrel-releasing intrauterine system on cell proliferation, Fas expression and steroid receptors in endometriosis lesions and normal endometrium // *Hum Reprod.* – 2009. – Vol. 24. – P. 2736–2745.
- González Ramos P., Royo Manero P., Pastor O.C. et al. PGR-1 Hot-Dog: a new rat model for the study of the experimentally-induced endometriosis in rats. // *Proceedings of the 13th World Congress on Human Reproduction: 5-8 March 2009; Venice (Italy).* – 2009. – Vol. 89. – P. 161.
- Goumenou A.G., Matalliotakis I.M., Tzardi M. et al. Apoptosis and differential expression of apoptosis-related proteins in endometriotic glandular and stromal cells // *J Soc Gynecol Invest.* – 2004. – Vol. 11 p. 318–322.
- Greco D. Management of adolescent chronic pelvic pain from endometriosis: a pain center perspective // *J Pediatr Adolesc Gynecol.* – 2003. – Vol. 16 (Suppl. 3). – P. 17–19.
- Guo S.W. Epigenetics of endometriosis. Review // *Mol Hum Reprod.* – 2009. – Vol. 15. – P. 587–607.
- Guo S.W. Recurrence of endometriosis and its control // *Hum Reprod Update.* – 2009. – Vol. 15. – № 48. – P. – 441–461
- Hadfield R., Mardon H., Barlow D. et al. Delay in the diagnosis of endometriosis: a survey of women from the USA and the UK. // *Hum Reprod.* – 1996. – Vol. 11. – P. 878–880.
- Haider Z., D'Souza R. Non-contraceptive benefits and risk of contraception // *Best Pract Res Clin Obstet Gynecol.* – 2009. – Vol. 23. – P. 249–262.
- Hansen K.A., Eyster K.M. Genetics and genomics of endometriosis // *Clin Obstet Gynecol.* – 2010. – Vol. 54. – P. 403–412.
- Harada M., Osuga Y., Izumi G. et al. Dienogest, a new conservative strategy for extragenital endometriosis: a pilot study // *Gynecol Endocrinol.* – 2011. – Vol. 27. – № 9. – P. 717–720.
- Harada T., Momoeda M., Taketani Y. et al. Dienogest is as effective as intranasal buserelin acetate for the relief of pain symptoms associated with endometriosis – a randomized, double-blind, multicenter, controlled trial // *Fertil Steril.* – 2009. – Vol. 91, № 3. – P. 675–681.
- Harada T., Momoeda M., Taketani Y. et al. Low-dose oral contraceptive pill for dysmenorrhea associated with endometriosis: a placebo-controlled, double-blind, randomized trial // *Fertil Steril.* – 2008. – Vol. 90. – P. 1583–1588.
- Harel Z. A contemporary approach to dysmenorrhea in adolescents // *Pediatr Drugs.* – 2002. – Vol. 4. – P. 797–805.
- Hastings P.J., Lupski J.R., Rosenberg S.M. et al. Mechanisms of change in gene copy number // *Nature Rev. Genet.* – 2009. – Vol. 10. – P. 551–564.
- Hayashi A., Tanabe A., Kawabe S. et al. Dienogest increases the progesterone receptor isoform B/A ratio in patients with ovarian endometriosis // *J Ovar Resh.* – 2012. – Vol. 5. – P. 31–39.
- Healey M., Ang W.C., Cheng C. et al. Surgical treatment of endometriosis: a prospective randomized double-blinded trial comparing excision and ablation // *Fertil Steril.* – 2010. – Vol. 94. – P. 2536–2540.
- Herbert D.L., Lucke J.C., Dobson A.J. Depression: an emotional obstacle to seeking medical advice for infertility // *Fertil Steril.* – 2010. – Vol. 94. – № 5. – P. 1817–21.
- Horie S., Harada T., Mitsunari M. et al. Progesterone and progestational compounds attenuate tumor necrosis factor alpha-induced interleukin-8 production via nuclear factor kappa B inactivation in endometriotic stromal cells // *Fertil Steril.* – 2005. – Vol. 83. – P. 1530–1535.
- Hornstein M.D., Yuzpe A.A., Burry K.A. et al. Prospective randomized double-blind trial of 3 versus 6 months of nafarelin therapy for endometriosis associated pelvic pain // *Fertil Steril.* – 1995. – Vol. 63. – P. 955–962.
- Hughes E., Brown J., Collins J.J. et al. Ovulation suppression for endometriosis // *Cochrane Database Syst Rev.* – 2007. – (3). – CD000155.
- Hughes E., Fedorkow D., Collins J. et al. Ovulation suppression for endometriosis // *Cochrane Database Syst Rev.* – 2000. – (2). – CD000155.
- Hunter D.J., Kraft P., Jacobs K.B., et al. A genome-wide association study identifies alleles in FGFR2 associated with risk of sporadic postmenopausal breast cancer // *Nature Genetics.* – 2007. – Vol. 39. – № 7. – P. – 870–874.

- Jacobson T.Z., Barlow D.H., Garry R. et al. Laparoscopic surgery for pelvic pain associated with endometriosis // *Cochrane Database Syst Rev.* – 2001. – (4). – CD001300.
- Jain S., Dalton M.E. Chocolate cysts from ovarian Follicles // *Fertil Steril.* – 1999. – Vol. 72. – P. 852–856
- Jenkins T.R., Liu C.Y., White J. Does response to hormonal therapy predict presence or absence of endometriosis? // *J Minim Invasive Gynecol.* – 2008. – Vol. 15. – P. 82–86.
- Jiang Q.Y., Wu R.J. Growth mechanisms of endometriotic cells in implanted places: a review // *Gynecol Endocrinol.* – 2012. – Vol. 28. – №7. – P. 562–7
- Jones K.D., Haines P., Sutton C.J. Long-term follow-up of a controlled trial of laser laparoscopy for pelvic pain // *JLSLS.* – 2001. – Vol. 5. – P. 111–115.
- Kappou D.M., Matalliotakis M., Matalliotakis I. Medical treatments for endometriosis // *Minerva Gynecol.* – 2010. – Vol. 62. – P. 415–432.
- Katayama H., Katayama T., Uematsu K., et al. Effect of dienogest administration on angiogenesis and hemodynamics in a rat endometrial autograft model // *Hum Reprod.* – 2010. – Vol. 25. – № 11. – P. 2851–2858.
- Katsuki Y., Takano Y., Futamura Y. et al. Effects of dienogest, a synthetic steroid, on experimental endometriosis in rats // *Eur J Endocrinol.* – 1998. – Vol. 138. – P. 216–226.
- Katz J., Jackson M., Kavanagh B.P. et al. Acute pain after thoracic; surgery predicts long-term post-thoracotomy pain // *Clin J Pain.* – 1996. – Vol. 12. – P. 50–55.
- Katz J., Seltzer Z. Transition from acute to chronic postsurgical pain: Risk factors and protective factors // *Expert Rev Neurother.* – 2009. – Vol. 9. – P. 723–744.
- Kaupilla A., Ronnberg L. Naproxen sodium in dysmenorrhea secondary to endometriosis // *Obstet Gynecol.* – 1985. – Vol. 65. – P. 379–383.
- Kennedy S., Bergqvist A., Chapron C. et al. ESHRE guideline for the diagnosis and treatment of endometriosis // *Hum Reprod.* – 2005. – Vol. 20. – P. 2698–2704.
- Kives S., Brown J., Prentice A. et al. Progestagens and anti-progestagens for pain associated with endometriosis (Review). *Cochrane Database Syst Rev.* – 2000. – (2). – CD002122.
- Klipping C., Duijkers I., Faustmann T.A. et al. Pharmacodynamic study of four oral dosages of dienogest // *Fertil Steril.* – 2010. – Vol. 94, Suppl. – P. 181.
- Kobayashi H., Sumimoto K., Kitanaka T. et al. Ovarian endometrioma-risks factors of ovarian cancer development // *Eur J Obstet Gynecol Reprod Biol.* – 2008. – Vol. 138. – P. 187–193.
- Koga K., Takemura Y., Osuga Y. et al. Recurrence of ovarian endometrioma after laparoscopic excision // *Hum Reprod.* – 2006. – Vol. 21. – P. 2171–2174.
- Kohler G., Faustmann T.A., Gerlinger C. et al. A dose-ranging study to determine the efficacy and safety of 1, 2, and 4 mg of dienogest daily for endometriosis // *Int J Gynecol Obstet.* – 2010. – Vol. 108. – P. 21–25.
- Koninckx P.R. Chronic pelvic pain in gynaecology // *OBGYN.net.* – 2011 (june 23). – P. 1–2.
- Koninckx P.R. The growth and development of endometriosis // *Growth and differentiation in reproductive organs / Genazzani et al (ed.). – CIC Edizioni Internazionali.* – 1994. – P. 272–279.
- Koninckx P.R., Timmermans B., Meuleman C. et al. Complications of CO2-laser endoscopic excision of deep endometriosis // *Hum Reprod.* – 1996. – Vol. 11. – P. 2263.
- Kuhler G., Faustmann T.A., Gerlinger C. et al. A dose-ranging study to determine the efficacy and safety of 1, 2, and 4 mg of dienogest daily for endometriosis // *Int J Gynecol Obstet.* – 2010. – Vol. 108. – P. 21–25.
- Laschke M.W., Giebels C., Menger M.D. Vasculogenesis: a new piece of the endometriosis puzzle // *Hum Reprod Update.* – 2011. – Vol. 17. – № 5. – P. 628–636.
- Latthe P., Latthe M., Say L. et al. WHO systematic review of prevalence of chronic pelvic pain: a neglected reproductive health morbidity // *BMC Public Health.* – 2006. – Vol. 6. – P. 177–184.
- Lauffer M.R. Current approaches to optimizing the treatment of endometriosis in adolescents // *Gynecol Obstet Invest.* – 2008. – Vol. 66 (Suppl 1). – P. 19–27.
- Lauffer M.R., Emmert C., Romann D. et al. Endometriosis diagnosed by laparoscopy in adolescent girls // *Arch Gynecol Obstet.* – 1998. – Vol. 261. – P. 89–93.
- Lauffer M.R., Goietein L., Bush M. et al. Prevalence of endometriosis in adolescent girls with chronic pelvic pain not responding to conventional therapy // *J Pediatr Adolesc Gynecol.* – 1997. – Vol. 10. – P. 199–202.
- Lauffer M.R., Sanfilippo J., Rose G. Adolescent endometriosis: diagnosis and treatment approaches // *J Pediatr Adolesc Gynecol.* – 2003. – Vol. 16 (Suppl. 3). – P. 3–11.
- Lee D.-Y., Kim Y., Kim M. J. et al. Effects of laparoscopic surgery on serum anti-müllerian hormone levels in reproductive-aged women with endometrioma // *Gynecol Endocrinol.* – 2011. – Vol. 27. – № 10. – P. 733–736.
- Lewis M., Baker V., Camran Nezhad C. The impact on ovarian reserve after laparoscopic ovarian cystectomy versus three-stage management in patients with endometriomas: a prospective randomized study // *Fertil Steril.* – 2010. – Vol. 94. – № 6. – P. 81–82.
- Leyland N., Casper R., Laberge Ph. et al. Endometriosis: Diagnosis and Management // *Clinical Practice Guideline // JOGC.* – 2010. – Vol. 32. – № 7. – P. 1–27.
- Lousse J.C., Langendonck A.V., Defrere S. et al. Peritoneal endometriosis is an inflammatory disease // *Front Biosci.* – 2012. – Vol. 4. – №1. – P. 23–40.
- Maia H.J., Casoy J. Non-contraceptive health benefits of oral contraceptives // *Europ J Contracept Reprod Health Care.* – 2008. – Vol. 13. – P. 17–24.
- Mais V., Ajossa S., Marongiu D. et al. Reduction of adhesions reformation after laparoscopic endometriosis surgery: a randomized trial with an oxidized regenerated cellulose absorbable barrier // *Obstet Gynecol.* – 1995. – Vol. 86. – P. 512–515.
- Marsh E.E., Lauffer M.R. Endometriosis in premenarcheal girls who do not have an associated obstructed anomaly // *Fertil Steril.* – 2005. – Vol. 83. – P. 758–760.
- Matalliotakis M., Mahutte N.G., Goumenou A.G. et al. Twenty-year history of endometriosis-associated pelvic pain: too much surgery or not enough? // *Am J Obstet Gynecol.* – 2003. – Vol. 188. – №4. – P. 1103–1104.
- Matorras R., Elorriaga M.A., Pijoan J.I. et al. Recurrence of endometriosis in women with bilateral adnexectomy (with or without total hysterectomy) who received hormone replacement therapy // *Fertil Steril.* – 2002. – Vol. 77. – P. 303–308.
- Mc Cluggage W.G., Bryson C., Lamki H. et al. Benign, borderline, and malignant endometrioid neoplasia arising in endometriosis in association with tamoxifen therapy // *Int J Gynecol Pathol.* – 2000. – Vol. 19. – № 3. – P. 276–279.
- McLaren J. Vascular endothelial growth factor and endometriotic angiogenesis // *Hum Reprod Update.* – 2000. – Vol. 6. – P. 45–55.
- Melin A., Sparén P., A. Bergqvist. The Risk of Cancer and the Role of Parity Among Women With Endometriosis // *Hum Reprod.* – 2007. – Vol. 22. – № 11. – P. 3021–3026.
- Melin A., Sparén P., Persson I. et al. Endometriosis and the risk of cancer with special emphasis on ovarian cancer // *Hum Reprod.* – 2006. – Vol. 21. – P. 1237–1242.
- Mereu L., Ruffo G., Landi S. et al. Laparoscopic treatment of deep endometriosis with segmental colorectal resection: short term morbidity // *J Minim Invasive Gynecol.* – 2007. – Vol. 14. – P. 463–469.
- Metwally M., Watson A., Lilford R. et al. Fluid and pharmacological agents for adhesion prevention after gynaecological surgery // *Cochrane Database Syst Rev.* – 2006. – (2). – CD001298.
- Minelli L., Fanfani F., Fagotti A. et al. Laparoscopic colorectal resection for bowel endometriosis: feasibility, complications, and clinical outcome // *Arch Surg.* – 2009. – Vol. 144. – P. 234.
- Mitwally M.F., Gotlieb L., Casper R.F. Prevention of bone loss and hypoestrogenic symptoms by estrogen and interrupted progestogen add-back in long-term GnRH-agonist down-regulated patients with endometriosis and premenstrual syndrome // *Menopause.* – 2002. – Vol. 9. – P. 236–241.
- Moen MH, Rees M, Brincat M, Erel T, et al. EMAS position statement: Managing the menopause in women with a past history of endometriosis // *Maturitas.* – 2010. – Vol. 67. – № 1. – P. 94.
- Momoeda M., Harada T., Terakawa N. et al. Long-term use of dienogest for the treatment of endometriosis // *J Obstet Gynaecol Res.* – 2009. – Vol. 35. – № 6. – P. 1069–1076.
- Momoeda M., Taketani Y. Randomized double-blind, multicentre, parallel-group dose-response study of dienogest in patients with endometriosis // *Jpn Pharmacol Ther.* – 2007. – Vol. 35. – P. 769–783.
- Moore J., Kennedy S.H., Prentice A. Modern combined oral contraceptives for pain associated with endometriosis // *Cochrane Database Syst Rev.* – 2000. – (2). – CD001019.
- Mueck A., Seeger H., Buhling K.J. Why use dienogest for the first contraceptive pill with estradiol // *Gynecol Endocrinol.* – 2010. – Vol. 26. – № 2. – P. 109–113.
- Nakamura M., Katsuki Y., Shibutani Y., Oikawa T. Dienogest, a synthetic steroid, suppresses both embryonic and tumor-cell-induced angiogenesis // *Eur J Pharmacol.* – 1999. – Vol. 386. – P. 33–40.
- Namnoum A.B., Hickman T.N., Goodman S.B., Gehlbach D.L., Rock J.A. Incidence of symptom recurrence after hysterectomy for endometriosis // *Fertil Steril.* – 1995. – Vol. 64. – P. 898–902.
- Nasu K., Kawano Y., Tsukamoto Y. et al. Aberrant DNA methylation status of endometriosis: epigenetics as the pathogenesis, biomarker and therapeutic target // *J Obstet Gynecol Res.* – 2011. – Vol. 37. – P. 683–695.
- Nawathe A., Patwardhan S., Yates D. et al. Systematic review of the effects of aromatase inhibitors on pain associated with endometriosis // *BJOG.* – 2008. – Vol. 115. – P. 818–822.

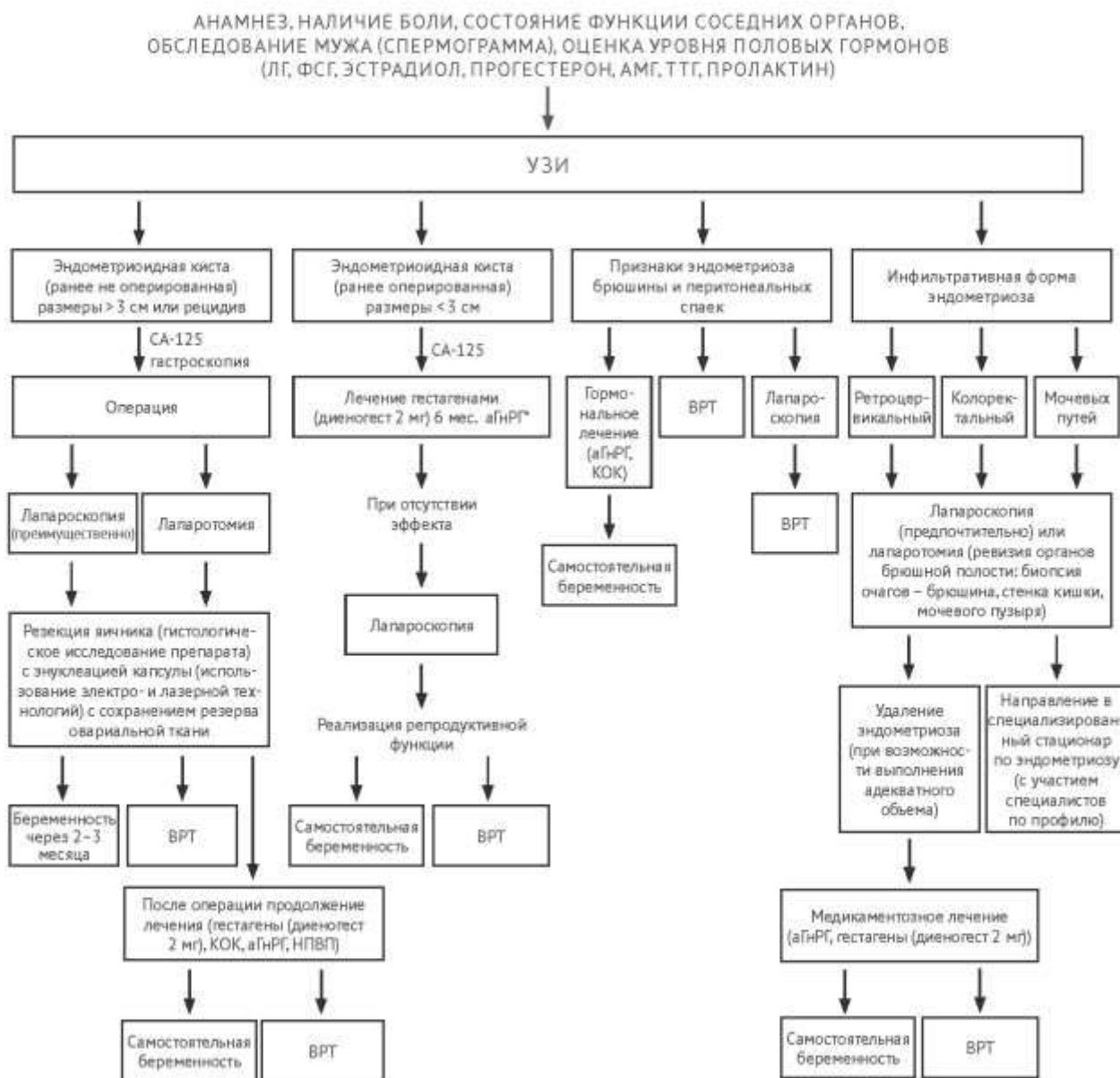
- NCCN Clinical Practice Guidelines in Oncology (NCCN Guidelines™). Ovarian Cancer Including Fallopian Tube Cancer & Primary Peritoneal Cancer. Version 2. – 2011.
- Ness R.B. Endometriosis and ovarian cancer: thoughts on shared pathophysiology // *Am J Obstet Gynecol.* – 2003. – Vol. 189. – P. 280–294.
- Nichols D.H. Gynecologic and obstetric surgery. – St. Lois: Mosby, 1993. – P. 1200.
- Nnoaham K.E., Hummelshoj L., Webster P. et al. Impact of endometriosis on quality of life and work productivity: a multicenter study across ten countries // *Fertil Steril.* – 2011. – Vol. 96. – № 2. – P. 366–373.
- Nordling C.O. A new theory on cancer-inducing mechanism // *Br J Cancer.* – 1953. – Vol. 7. P. – 68–72
- Obata H., Saito S., Fujita N. et al. Epidural block with mepivacaine before surgery reduces long-term post-thoracotomy pain // *Can J Anaesth.* – 1999. – Vol. 46. – P. 1127–1132.
- Obata K., Hoshiai H. Common genetic changes between endometriosis and ovarian cancer // *Gynecol Obstet Invest.* – 2000. – Vol. 50 (Suppl 1). – P. 39–43.
- Oettel M., Breitbarth H., Elger W. et al. The pharmacological profile of dienogest // *Eur J Contracept Reprod Health Care.* – 1999. – Vol. 4 (Suppl 1). – P. 2–13.
- Okada H., Nakajima T., Yoshimura T. et al. The inhibitory effect of dienogest, a synthetic steroid, on the growth of human endometrial stromal cells in vitro // *Mol Hum Reprod.* – 2001. – Vol. 7. – P. 341–347.
- Olive D., Henderson D. Endometriosis and Mullerian anomalies // *Obstet Gynecol.* – 1987. – Vol. 69. – P. 412–415.
- Olive D.L., Pritts E.A. Treatment of endometriosis // *N Engl J Med.* – 2001. – Vol. 345. – P. 266–275.
- Osada H., Silber S., Kakinuma T. et al. Surgical procedure to conserve the uterus for future pregnancy in patients suffering from massive adenomyosis // *Reprod Biomed Online.* – 2011. – Vol. 22. – № 1. – P. 94–99.
- Osuga Y., Koga K., Hirota Y. et al. Lymphocytes in endometriosis // *Am J Reprod Immunol.* – 2011. – Vol. 65. – P. 1–10.
- Painter J. N., Zondervan K. T., et al. Genome-wide association study identifies a locus at 7p15.2 associated with endometriosis // *Nature Genetics.* – 2011. – Vol. 43. – P. 51–54.
- Pearce C.L., Templeman C., Rossing M.A. et al. Association between endometriosis and risk of histological subtypes of ovarian cancer: a pooled analysis of case-control studies // *Lancet Oncol.* – 2012. – Vol. 13. – № 4. – P. 385–394.
- Petraglia F., Hornung D., Seitz C. et al. Reduced pelvic pain in women with endometriosis: efficacy of long-term dienogest treatment // *Arch Gynecol Obstet.* – 2011. – Vol. 285. – № 1. – P. 167–173.
- Petta C.A., Ferriani R.A., Abrao M.S. et al. Randomized clinical trial of a levonorgestrel-releasing intrauterine system and a depot GnRH analogue for the treatment of chronic pelvic pain in women with endometriosis // *Hum Reprod.* – 2005. – Vol. 20. – P. 1993–1998.
- Prentice A., Deary A.J., Bland E. Progestagens and antiprogestagens for pain associated with endometriosis // *Cochrane Database Syst Rev.* – 2000. – (2). – CD002122.
- Proctor M., Latthe P., Farquhar C. et al. Surgical interruption of pelvic nerve pathways for primary and secondary dysmenorrhoea // *Cochrane Database Syst Rev.* – 2005. – (4). – CD001896.
- Proctor M.L., Smith C.A., Farquhar C.M. et al. Transcutaneous electrical nerve stimulation and acupuncture for primary dysmenorrhoea // *Cochrane Database Syst Rev.* – 2002. – (1). – CD002123.
- Punnonen R., Klemi P.J., Nikkanen V. et al. Postmenopausal endometriosis // *Eur J Obstet Gynecol Reprod Biol.* – 1980. – Vol. 11. – № 3. – P. 195–200.
- Recommendations for hormonal contraception // 36th Professional Meeting of the «Zurich Discussion Group», April. – 2006.
- Reese K.A., Reddy S., Rock J.A. Endometriosis in an adolescent population: the Emory experience // *J Pediatr Adolesc Gynecol.* – 1996. – Vol. 9. – P. 125–128.
- Reese K.A., Reddy S., Rock J.A. Endometriosis in an Adolescent Population: The Emory Experience // *J Pediatr Adolesc Gynecol.* – 1996. – Vol. 9. – № 3. – P. 125–128.
- Rogers P.A.W., D'Hooghe T.M., Fazleabas A. et al. Priorities for Endometriosis Research: Recommendations from an International Consensus. Workshop // *Reprod Sci.* – 2009. – Vol. 16. – P. 335–346.
- Roman H., Loisel C., Resch B. et al. Delayed functional outcomes associated with surgical management of deep rectovaginal endometriosis with rectal involvement: giving patients an informed choice // *Hum Reprod.* – 2010. – Vol. 25. – P. 890.
- Rosa-e-Silva J.C., Carvalho B.R., de F. Barbosa H. et al. Endometriosis in postmenopausal women without previous hormonal therapy: report of three cases // *Climacteric.* – 2008. – Vol. 11. – № 6. – P. 525–528.
- Rossmann W.G. Minimal endometriosis: a therapeutic dilemma? // *Gynecol Endocrinol.* – 2009. – Vol. 25. – № 11. – P. 762–764.
- Royal College of Obstetricians and Gynaecologists. The investigation and management of endometriosis Guideline No. 24 October. – 2006 (Minor revisions October 2008).
- Saarto T., Wiffen P.J. Antidepressants for neuropathic pain // *Cochrane Database Syst Rev.* – 2007. – (4). – CD005454.
- Sacco K., Portelli M., Pollacco J. et al. The role of prostaglandin E2 in endometriosis // *Gynecol Endocrinol.* – 2011. – Vol. 27. – P. 1–5.
- Sagsveen M., Farmer J.E., Prentice A. et al. Gonadotrophin-releasing hormone analogues for endometriosis: bone mineral density // *Cochrane Database Syst Rev.* – 2003. – (4). – CD001297.
- Sampson J.A. Metastatic or embolic endometriosis due to menstrual dissemination of endometrial tissue into the venous circulation // *Am J Pathol.* – 1927. – Vol. 3. – P. 93–109.
- Sanfilippo J., Wakim N., Schikler K. et al. Endometriosis in association with uterine anomaly // *Am J Obstet Gynecol.* – 1986. – Vol. 154. – P. 39–43.
- Sanfilippo J.S. Endometriosis: Pathophysiology // International Congresses of Gyn. Endoscopy. AAGL, 23rd, Annual Meeting, 18–23. – New York, 1994. – P.115–130.
- Sasagawa S., Shimizu Y., Kami H. et al. Dienogest is a selective progesterone receptor agonist in transactivation analysis with potent oral endometrial activity due to its efficient pharmacokinetic profile // *Steroids.* – 2008. – Vol. 73. – P. 222–231.
- Schindler A.E. Non-contraceptive benefits of hormonal contraception // *Minerva Gynecol.* – 2010. – Vol. 62. – P. 319–329.
- Schindler A.E. Pathophysiology, diagnosis and treatment of endometriosis // *Minerva Gynecol.* – 2004. – Vol. 56. – P. 419–435.
- Schlaff W.D., Carson S.A., Luciano A. et al. Subcutaneous injection of depot medroxyprogesterone acetate compared with leuprolide acetate in the treatment of endometriosis-associated pain // *Fertil Steril.* – 2006. – Vol. 85. – P. 314–325.
- Schwenk T.L., Terrell L.B., Van Harrison R. et al. UMHS Depression Guideline, October. – 2005.
- Schweppe K.-W. Long-term use of progestogens – effects on endometriosis, adenomyosis and myomas // *Gynecological Endocrinology.* – 2007. – Vol. 23 (Suppl). – P. 17–21.
- Schweppe K.-W. The Current Place of Progestins in the Treatment of Endometriosis // *Expert Rev of Obstet Gynecol.* – 2012. – Vol. 7. – № 2. – P. 141–148.
- Schweppe K.-W., Ring D. Peritoneal defects and the development of endometriosis in relation to the timing of endoscopic surgery during the menstrual cycle // *Fertil Steril.* – 2002. – Vol. 78. – № 4. – P. 763–766.
- Seitz C., Gerlinger C., Faustmann T. et al. Safety of dienogest in the long-term treatment of endometriosis: one-year, open-label, follow-up study // *Fertil Steril.* – 2009. – Vol. 92. – P. 107–112.
- Selak V, Farquhar C., Prentice A. et al. Danazol for pelvic pain associated with endometriosis // *Cochrane Database Syst Rev.* – 2001. – (4). – CD000068.
- Sepulcri R. de P., do Amaral V.F. Depressive symptoms, anxiety, and quality of life in women with pelvic endometriosis // *Eur J Obstet Gynecol Reprod Biol.* – 2009. – Vol. 142. – № 1. – P. 53–6.
- Seracchioli R., Mabrouk M., Frasca C. Long-term cyclic and continuous oral contraceptive therapy and endometrioma recurrence: a randomized, controlled trial // *Fert Steril.* – 2010. – Vol. 93. – P. 52–56.
- Seracchioli R., Mabrouk M., Manuzzi L. et al. Post-operative use of oral contraceptive pills for prevention of anatomical relapse or symptom recurrence after conservative surgery for endometriosis // *Hum Reprod.* – 2009. – Vol. 24. – № 11. – P. 2729–2735.
- Shakiba K., Bena J.F., McGill K.M. et al. Surgical treatment of endometriosis: a 7-year follow-up on the requirement for further surgery // *Obstet Gynecol.* – 2008. – Vol. 111. – P. 1285–1292.
- Shimizu Y., Mita S., Takeuchi T. et al. Dienogest, a synthetic progestin, inhibits prostaglandin E2 production and aromatase expression by human endometrial epithelial cells in a spheroid culture system // *Steroids.* – 2011. – Vol. 76. – P. 60–67.
- Shimizu Y., Takeuchi T., Mita S. et al. Dienogest, a synthetic progestin, inhibits the proliferation of immortalized human endometrial epithelial cells with suppression of cyclin D1 gene expression // *Mol Hum Reprod.* – 2009. – Vol. 15. – P. 693–701.
- Signorile P.G., Baldi F., Bussani R. et al. Embryologic origin of endometriosis: analysis of 101 human female fetuses // *J Cell Physiol.* – 2012. – Vol. 227. – № 4. – P. 1653–1656.
- Simoens S., Dunselman G., Dirksen C. et al. The burden of endometriosis: costs and quality of life of women with endometriosis and treated in referral centres // *Hum Reprod.* – 2012. – Vol. 27. – № 5. – P. 1292–1299.
- Sinai N., Plumb K., Cotton L. et al. Differences in characteristics of 1000 women with endometriosis based on extent of disease // *Fertil. Steril.* – 2008. – Vol. 89. P. 538–545.
- Sitruk-Ware R. New progestagens for contraceptive use // *Hum Reprod Update.* 2006. – Vol.12. – № 2. P. –169–178.

- Sitruk-Ware R. Pharmacological profile of progestins // *Maturitas*. – 2004. – Vol. 47. – P. 277–283.
- Soliman N.F., Hillard T.C. Hormone replacement therapy in women with past history of endometriosis // *Climacteric*. – 2006. – Vol. 9. – P. 325–335.
- Stavroulis A.I., Saridogan E., Creighton S.M. et al. Laparoscopic treatment of endometriosis in teenagers // *Eur J Obstet Gynecol Reprod Biol*. – 2006. – Vol. 125. – № 2. – P. 248–250.
- Stones W., Cheong Y.C., Howard F.M. Interventions for treating chronic pelvic pain in women // *Cochrane Database System Rev*. – 2005. – (2). – CD00387.
- Strowitzki T., Faustmann T., Gerlinger C. et al. Dienogest in the treatment of endometriosis-associated pelvic pain: a 12-week, randomized, double-blind, placebo-controlled study // *Eur J Obstet Gynecol Reprod Biol*. – 2010. – Vol. 151. – P. 193–198.
- Strowitzki T., Marr J., Gerlinger C. et al. Dienogest is as effective as leuprolide acetate in treating the painful symptoms of endometriosis: a 24-week, randomized, multicentre, open-label trial // *Hum Reprod*. – 2010. – Vol. 25. – P. 633–641.
- Sulak P.J., Kuehl T.J., Coffee A. et al. Prospective analysis of occurrence and management of breakthrough bleeding during an extended oral contraceptive regimen // *Am J Obstet Gynecol*. – 2006. – Vol. 195. – № 4. – P. 935–941.
- Surrey E.S. The role of progestins in treating the pain of Endometriosis // *J Min Inv Gynecol*. – 2006. – Vol. 13. – P. 528–534.
- Surrey E.S., Hornstein M.D. Prolonged GnRH agonist and add-back therapy for symptomatic endometriosis: long-term follow-up // *Obstet Gynecol*. – 2002. – Vol. 99 (5 Pt 1). – P. 709–719.
- Sutton C.J., Ewan S.P., Whitelaw N. et al. Prospective, randomized, double-blind, controlled trial of laser laparoscopy in the treatment of pelvic pain associated with minimal, mild, and moderate endometriosis // *Fertil Steril*. – 1994. – Vol. 62. – P. 696–700.
- Takayama K., Zeitoun K., Gunby R. T. et al. Treatment of severe postmenopausal endometriosis with an aromatase inhibitor // *Fertil Steril*. – 1998. – Vol. 69. – P. 709–713.
- Tan X.J., Lang J.H., Liu D.Y. et al. Expression of vascular endothelial growth factor and thrombospondin-1 mRNA in patients with endometriosis // *Fertil Steril*. – 2002. – Vol. 78. – P. 148–153.
- Taylor A.A. et al. Postmenopausal endometriosis and malignant transformation of endometriosis: a case series // *Gynecological Surgery*. – 2005. – Vol. 2. – P. 135–137.
- Templeman C. Adolescent endometriosis // *Obstet Gynecol Clin North Am*. – 2009. – Vol. 36. – P. 177–186.
- ter Kuile M. M., Philoemen T.M., Weijnen P. T. Sexual Functioning in Women with Chronic Pelvic Pain: The Role of Anxiety and Depression // *J Sex Med*. – 2010. – Vol. 7, № 5. – P. 1901–1910.
- Thomas N.A., Choong D.Y., Jokubaitis V.J. Mutation of the ST7 tumor suppressor gene on 7q31.1 is rare in breast, ovarian and colorectal cancers // *Nat Genet*. – 2001. – Vol. 29. – № 4. – P. 379–380.
- Tone A.A., Huntsman D.G., Miller D.M. Screening of symptomatic women for ovarian cancer // *Lancet Oncol*. – 2012. – Vol. 13. – № 4. – P. 137–142.
- Trelle S., Reichenbach S., Wandel S. et al. Cardiovascular safety of non-steroidal anti-inflammatory drugs: network meta-analysis // *BMJ*. – 2011. – Vol. 342. – P. 7086–7089.
- Tsolakidis D., Pados G., Vavilis D. et al. The impact on ovarian reserve after laparoscopic ovarian cystectomy versus three-stage management in patients with endometriomas: a prospective randomized study // *Fertil Steril*. – 2010. – Vol. 94. – № 1. – P. 71–77.
- USPSTF breast cancer screening recommendations in 2009 // *Radiological Society of North America (RSNA). 95th Scientific Assembly and Annual Meeting*
- Van Lankveld JDM, Granot M, Schultz WCM, et al. Women's sexual pain disorders // *J Sex Med*. – 2010. – Vol. 7. – P. 615–631.
- Vercellini P., Chapron C., De Giorgi O. et al. Coagulation or excision of ovarian endometriomas? // *Am J Obstet Gynecol*. – 2003. – Vol. 188. – P. 606–610.
- Vercellini P., Cortesi I., Crosignani P.G. Progestins for symptomatic endometriosis: a critical analysis of the evidence // *Fertil Steril*. – 1997. – Vol. 68. – № 3. – P. 393–401.
- Vercellini P., Crosignani P.G., Abbiati A. et al. The effect of surgery for symptomatic endometriosis: the other side of the story // *Hum Reprod*. – 2009. – Vol. 15. – P. 177–188.
- Vercellini P., Crosignani P.G., Somigliana E. et al. "Waiting for Godot": a commonsense approach to the medical treatment of endometriosis // *Hum Reprod*. – 2011. – Vol. 26. – № 1. – P. 3–13.
- Vercellini P., Crosignani P.G., Somigliana E. et al. Medical treatment for rectovaginal endometriosis: what is the evidence? // *Hum Reprod*. – 2009. – Vol. 24. – № 10. – P. 2504.
- Vercellini P., Eskenazi B., Consonni D. et al. Oral contraceptives and risk of endometriosis: a systematic review and meta-analysis // *Hum Reprod Update*. – 2011. – Vol. 17. – № 2. – P. 159–170.
- Vercellini P., Fedele L., Arcaini L. et al. Laparoscopy in the diagnosis of chronic pelvic pain in adolescent women // *J Reprod Med*. – 1989. – Vol. 34. – P. 827–830.
- Vercellini P., Fedele L., Pietropaolo G. et al. Progestogens for endometriosis: forward to the past // *Hum Reprod Update*. – 2003. – Vol. 9. – № 4. – P. 387–396.
- Vercellini P., Frattaruolo MP, Somigliana E, et al. Surgical versus low-dose progestin treatment for endometriosis-associated severe deep dyspareunia II: Effect on sexual functioning, psychological status and health-related quality of life. // *Hum Reprod*. – 2013 Feb 26. [Epub ahead of print]
- Vercellini P., Frontino G., De Giorgi O. et al. Comparison of a levonorgestrel-releasing intrauterine device versus expectant management after conservative surgery for symptomatic endometriosis: a pilot study // *Fertil Steril*. – 2003. – Vol. 80. – P. 305–309.
- Vercellini P., Frontino G., De Giorgi O. et al. Continuous use of an oral contraceptive for endometriosis-associated recurrent dysmenorrhea that does not respond to a cyclic pill regimen // *Fertil Steril*. – 2003. – Vol. 80. – P. 560–563.
- Vercellini P., Giussy B., Abbiati A. et al. Repetitive surgery for recurrent symptomatic endometriosis: what to do // *Eur J Obstet Gynecol Reprod Biol*. – 2009. – Vol. 146. – № 1. – P. 15–21.
- Vercellini P., Pietropaolo G., De Giorgi O. et al. Treatment of symptomatic rectovaginal endometriosis with an estrogen-progestogen combination versus low-dose norethindrone acetate // *Fertil Steril*. – 2005. – Vol. 84. – P. 1375.
- Vercellini P., Scarfone G., Bolis G. et al. Site of origin of epithelial ovarian cancer: the endometriosis connection // *BJOG*. – 2000. – Vol. 107. – P. 1155–1157.
- Vinatier D., Orazi G., Cosson M. et al. Theories of endometriosis. Review // *Euro J Obstet Gynecol Reprod Biol*. – 2001. – Vol. 96. – P. 21–34.
- Von Rokitsansky C. Ueber uterusdrüsen-neubildung in uterus und ovarialsarcomen // *Z Ges Aerzte Wein*. – 1860. – Vol. 37. – P. 577–581.
- Wayne P.M., Kerr C.E., Schnyer R.N. et al. Japanese-style acupuncture for endometriosis-related pelvic pain in adolescents and young women: results of a randomized sham-controlled trial // *J Pediatr Adolesc Gynecol*. – 2008. – Vol. 21. – P. 247–255.
- Wie H.J., Lee J.H., Kyung M.S. et al. Is incidental appendectomy necessary in women with ovarian endometrioma? // *Aust N Z J Obstet Gynaecol*. – 2008. – Vol. 48. – P. 107–111.
- Wiffen P., Collins S., McQuay H.J. et al. Anticonvulsant drugs for acute and chronic pain // *Cochrane Database System Rev*. – 2005. – (3). – CD001133.
- Wilson M.L., Murphy P.A. Herbal and dietary therapies for primary and secondary dysmenorrhoea (Cochrane Review) // *Cochrane Database Syst Rev*. – 2001. – (3). – CD002124.
- Winkel C.A., Scialli A.R. Medical and surgical therapies for pain associated with endometriosis // *J. Women's Health Gender-Based Med*. – 2001. – Vol. 10. – №2. – P. 137–162.
- Wright J., Lotfallah H., Jones K. et al. A randomized trial of excision versus ablation for mild endometriosis // *Fertil Steril*. – 2005. – Vol. 83. – P. 1830–1836.
- Xue Q., Lin Z., Cheng Y.H. et al. Promoter methylation regulates estrogen receptor 2 in human endometrium and endometriosis // *Biol Reprod*. – 2007. – Vol. 77. – P. 681–687.
- Yagyu T, Tsuji Y, Haruta S. Activation of mammalian target of rapamycin in postmenopausal ovarian endometriosis // *Int J Gynecol Cancer*. 2006. – Vol. 16. – № 4. – P. 1545–1551.
- Yap C., Furness S., Farquhar C. Pre and post operative medical therapy for endometriosis surgery // *Cochrane Database Syst Rev*. – 2004. – (3). – CD003678.
- Yoshikawa H., Jimbo H., Okada S. Prevalence of endometriosis in ovarian cancer // *Gynecol Obstet Invest*. – 2000. – Vol. 50 (Suppl 1). – P. 11–17.
- Zhao L., Wu H., Zhou X. et al. Effects of progressive muscular relaxation training on anxiety, depression and quality of life of endometriosis patients under gonadotrophin-releasing hormone agonist therapy // *Eur J Obstet Gynecol Reprod Biol*. – 2012. – Vol. 162. – № 2. – P. 211–215.
- Zullo F., Palomba S., Zupi E. et al. Long-term effectiveness of presacral neurectomy for the treatment of severe dysmenorrhea due to endometriosis // *J Am Assoc Gynecol Laparosc*. – 2004. – Vol. 11. – P. 23–28.
- Zupi E., Marconi D., Sbracia M. et al. Add-back therapy in the treatment of endometriosis-associated pain // *Fertil Steril*. – 2004. – Vol. 82. – № 5. – P. 1303–1308

Приложения.

АЛГОРИТМЫ ВЕДЕНИЯ БОЛЬНЫХ С ЭНДОМЕТРИОЗОМ

Алгоритм ведения больных с эндометриозом при бесплодии

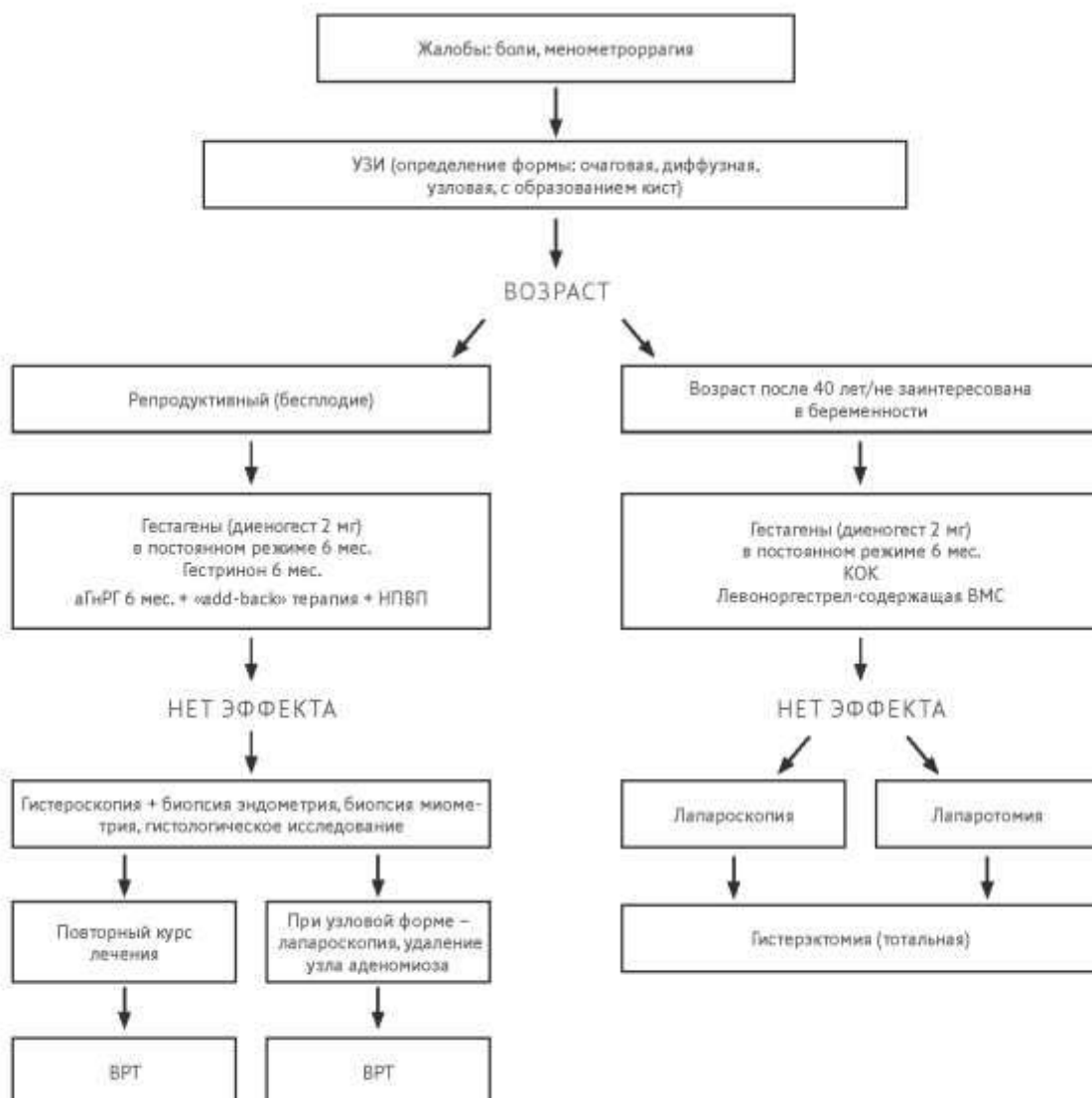


*>3 месяцев + «add-back» терапия
аГнРГ – агонисты гонадотропин-рилизинг-гормона
КОК – комбинированные оральные контрацептивы
НПВП – нестероидные противовоспалительные

Приложения.

АЛГОРИТМЫ ВЕДЕНИЯ БОЛЬНЫХ С ЭНДОМЕТРИОЗОМ

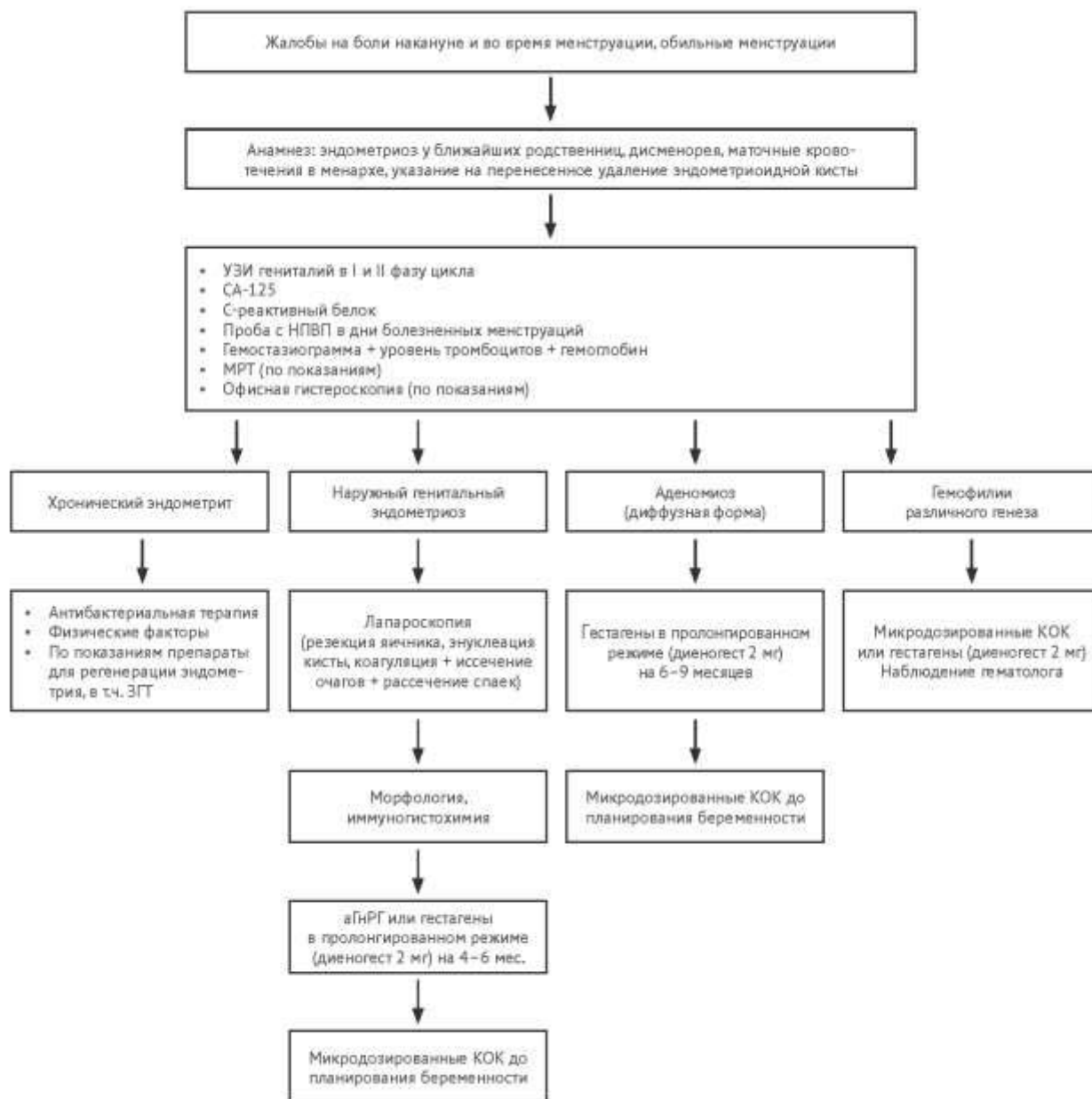
Алгоритм ведения больных при аденомиозе



Приложения.

АЛГОРИТМЫ ВЕДЕНИЯ БОЛЬНЫХ С ЭНДОМЕТРИОЗОМ

Алгоритм ведения девочек-подростков с эндометриозом



Приложения.

АЛГОРИТМЫ ВЕДЕНИЯ БОЛЬНЫХ С ЭНДОМЕТРИОЗОМ

Алгоритм ведения больных с тазовой болью

