

МИНИСТЕРСТВО ЗДРАВООХРАНЕНИЯ  
И СОЦИАЛЬНОГО РАЗВИТИЯ РОССИЙСКОЙ ФЕДЕРАЦИИ

---

ГОУ ВПО АМУРСКАЯ ГОСУДАРСТВЕННАЯ  
МЕДИЦИНСКАЯ АКАДЕМИЯ

---

КАФЕДРА ПАТОЛОГИЧЕСКОЙ АНАТОМИИ

# **АНТЕНАТАЛЬНАЯ И ПЕРИНАТАЛЬНАЯ ПАТОЛОГИЯ**

**Методические рекомендации для студентов  
педиатрического факультета**

**Благовещенск 2010 г.**

Методические рекомендации составлены с целью ознакомления студентов педиатрических факультетов медицинских ВУЗов с основными видами антенатальной патологии. Даются основные определения патологических процессов, связанных с нарушениями в антенатальном периоде. Перечислены причины возникновения различных нарушений гаметогенеза, бластогенеза, эмбриопатии и фетопатии, а также связанных с этим пороков развития плода и ребенка. Даны понятия болезней перинатального периода, причины их развития и характерные морфологические изменения. Методические рекомендации сопровождаются серией микрофотографий. Методические рекомендации предназначены для студентов педиатрического и лечебного факультетов.

Авторы: д.м.н., профессор А.А. Григоренко,  
д.м.н., профессор Макаров И.Ю.,  
к.м.н. Меньщикова Н.В.,  
к.м.н. Дубяга Е.В.,  
к.м.н. Левченко Н.Р.,  
к.м.н. Ефимцева А.Ф.

Рецензент: д.м.н., профессор Заболотских Т.В.

Методические рекомендации утверждены на ЦМК №2

## **Аntenатальная патология**

Это патологические процессы и состояния человеческого зародыша начиная с оплодотворения и заканчивая рождением ребёнка. Пренатальный период соответствует сроку беременности (40 недель или 280 дней), после чего наступают роды. Чтобы понять патологические процессы плода необходимо иметь представление о закономерностях прогенеза и киматогенеза и различных факторах, влияющих на развитие зародыша.

Развитие от гаметы до рождения ребёнка делят на 2 периода: прогенез и киматогенез. Периоду прогенеза соответствует созревание гамет (яйцеклетки и сперматозоида) до оплодотворения.

### ***Гаметопатии***

Гаметопатии - это патология гамет. К ним относятся любые повреждения яйцеклетки и сперматозоида во время ово- и сперматогенеза до оплодотворения. Понятие «гаметопатии» охватывает все виды повреждения мужской и женской гаметы: мутации генов и возникновение наследственных болезней и наследственных пороков развития, хромосомные aberrации с возникновением чаще не наследуемых хромосомных болезней, геномные мутации - изменения числа хромосом гаметы, обычно приводят к самопроизвольному аборту или хромосомной болезни. Кроме того, необходимо учитывать, что тяжелые повреждения не только ядра, но и цитоплазмы гаметы становятся источником их гибели с развитием стерильности и бесплодия или спонтанных абортов и выкидышей.

При повреждении ядра гаметы могут происходить изменения генетического аппарата. Изменения генов, их мутации приводят к закреплению этих изменений в последующих клеточных генерациях. Гамета с дефектом гена или генов может стать источником наследственных пороков развития или заболеваний, проявляющихся на разных этапах внутриутробного и внеутробного развития.

Киматогенез начинается с оплодотворения и длится до родов, делится на 3 периода: бластогенез, эмбриогенез, фетогенез.

Этиология и патогенез киматопатий. Наследственные (20%), хромосомные aberrации (10%), вирусные инфекции (10%), невыясненная этиология (60%). Часто факторы комбинируются. Рентгеновские лучи, ионизирующая радиация, лекарственные препараты.

Основной закономерностью при любом патогенном воздействии является искажение или нарушение нормального хода разви-

тия зародыша. Нарушения возникают на разных уровнях: от грубых (несовместимых с жизнью) до нарушения ультраструктур на поздних этапах. С нарушением нормального хода развития в организме происходят реактивные патологические процессы: альтерация, воспаление, компенсация, приспособление, регенерация тканей.

Время воздействия вредного фактора. В период бластогенеза зародыш отвечает нарушением процессов дробления, это приводит к типичной двойниковой уродливости или гибели яйца. В период эмбриогенеза повреждение приводит к развитию того или иного порока, даже к гибели. Периодами высокой чувствительности является период имплантации оплодотворённого яйца в слизистую матки – 14 день внутриутробного развития. Период плацентации. Кроме этого, для каждого органа существует определённый отрезок времени в течение которого возникает порок развития органа (тератогенный период).

Период бластогенеза начинается с оплодотворения до 15 дня беременности. При этом идёт дробление яйца, образование эмбриона и трофобласта.

### ***Бластопатии***

Причинами бластопатий являются хромосомные aberrации в сочетании с влиянием среды (эндокринные заболевания матери, гипоксия). Бластопатии заключаются в развитии 2х и большего числа однояйцевых близнецов из одной яйцеклетки. Это происходит в результате её деления на несколько независимых центров.

К бластопатиям также относятся нарушения имплантации бластоцисты: эктопическая беременность, поверхностная или очень глубокая имплантация бластоцисты в эндометрий, нарушение ориентации формирующегося эмбриобласта в бластоцисте по отношению к эндометрию, аплазия или гибель развивающегося эмбриобласта с образованием пустого зародышевого мешка, пороки развития всего эмбриона, некоторые одиночные пороки, двойниковые уродства и, наконец, аплазия или гипоплазия формирующегося трофобласта - амниона, амниотической ножки, желточного мешка.

Поверхностная или чрезмерно глубокая имплантация бластоцисты приводит к порокам развития формы, локализации, а также приращению плаценты, которые чреваты гибелью плода во время акта родов. Нарушения ориентации эмбриобласта при полной топографической инверсии заканчиваются гибелью эмбриобласта. При

неполной инверсии наблюдаются пороки развития пуповины, которые могут приводить к гибели плода во время родов. Пустые зародышевые мешки представляют собой бластоцисты, не содержащие эмбриобласт.

Патология развития всего эмбриона представляет собой общие тяжелые нарушения, несовместимые с жизнью.

Одиночные и множественные пороки развития, возникающие в период бластулы встречаются в 14,3 - 22,9% всех спонтанно абортированных зародышей. При этом в 46,2 % случаев они сопровождаются аномалиями последа. Такое сочетание часто приводит к гибели зародыша.

Двойниковые уродства встречаются в виде сросшейся двойни. Если сросшаяся двойня состоит из равных симметрично развитых компонентов, она называется диплопагусом; если же она состоит из асимметрично развитых компонентов - гетеропагусом, при этом недоразвитый близнец, находящийся в зависимости от другого, развитого, получил название паразита.

Степень срастания различна: от поверхностных тканей до такой степени, что делимы только головы (торакопагусы, краниопагусы). В зависимости от размеров близнецов делятся на равных и неравных, если один меньше другого – уродливый паразит.

Период эмбриогенеза (16 – 75 день). Совершается основной органогенез, образуется амнион и хорион.

### ***Эмбриопатии***

Среди них главное место – врождённые пороки развития. Суть их заключается в отсутствии какого-либо органа или части или наличие избыточного органа и ткани в необычном расположении (см. врождённые пороки развития).

### ***Фетопатии***

Это патология фетального периода с 76-го по 280-й день беременности, в течение которого заканчивается основная тканевая дифференцировка органов и формирование плаценты. Для неё характерно сочетание нарушений тканевого морфогенеза с реактивными изменениями в виде расстройств кровообращения, дистрофии, некрозов, воспаления, иммунных реакций, компенсаторно-приспособительных процессов, регенерации. При ранних фетопатиях преобладают нарушения тканевого морфогенеза, при поздних – реактивные процессы.

Фетопатии бывают инфекционные и неинфекционные.

Инфекционные болезни плода и новорожденного могут быть вызваны различными микроорганизмами, среди которых наибольшее значение имеют вирусы (простого герпеса, цитомегалии, гепатита, краснухи, ВИЧ, респираторные и энтеровирусы). Возможно также поражение плода бактериями (бледной трепонемой, листериями, микобактерией туберкулеза), микоплазмами, хламидиями, грибами и простейшими (токсоплазмой).

Наиболее часто заражение происходит от матери, прежде всего, антенатально, реже интранатально.

При антенатальном заражении возбудители чаще всего поступают в организм зародыша гематогенно. Вначале они с кровью матери поступают в плаценту, где возможно размножение возбудителя и последующее развитие воспалительного процесса (плацентита). Из плаценты часть возбудителей, преодолев маточно-плацентарный барьер, в основном по пупочной вене попадает в организм плода. В последующем у плода может развиваться генерализованная инфекция с поражением, прежде всего печени, легких, почек, головного мозга и реже других органов. В дальнейшем нередко происходит выделение зараженных мочи и мекония в околоплодные воды с их инфицированием.

Возможно распространение возбудителей и по вартонову студню пуповины, чему способствует внесосудистый ток жидкости от плаценты к плоду.

Существенную роль играет также инфицирование зародыша с околоплодными водами (их заглатыванием или аспирацией) чаще в результате восходящего инфицирования последа, при котором возбудитель из влагалища через канал шейки матки проникает в полость амниона и заражает околоплодные воды. Это может происходить как до вскрытия плодных оболочек, так и после их вскрытия.

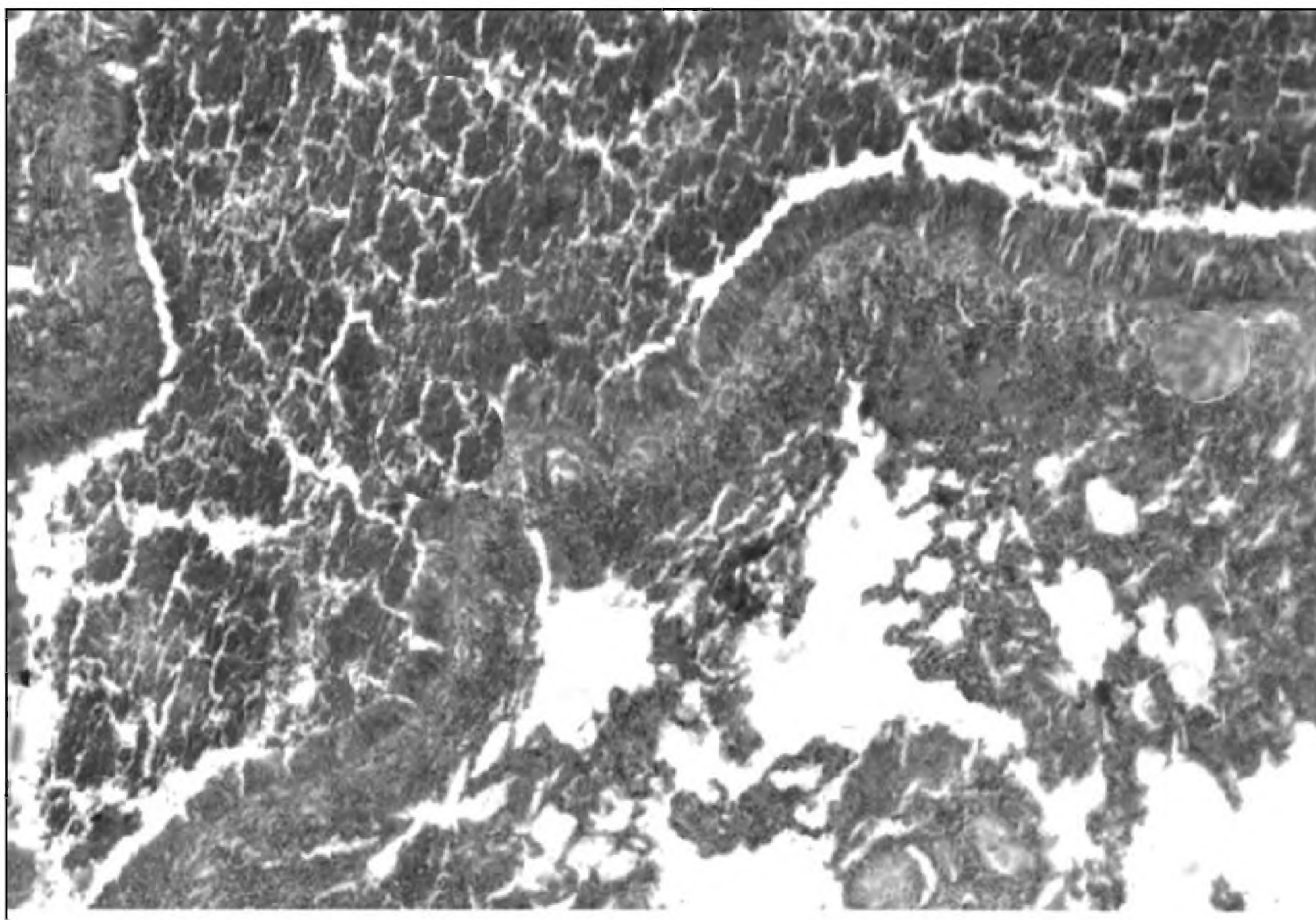
Возможно заражение во время родов (интранатально). Оно происходит при аспирации (обычно в условиях асфиксии) или заглатывании содержимого родовых путей матери. Большая возможность заражения в этот период вирусом герпеса, а из бактерий - условнопатогенными бактериями, особенно эшерихиями, и грибами рода *Candida*.

Общим отличием любых инфекционных заболеваний в фе-

тальном периоде и у новорожденных является большая степень генерализации инфекционного процесса по сравнению с детьми старшего возраста и тем более взрослыми. Такая особенность обусловлена несовершенством защитных систем, направленных на локализацию патогенного агента.

Неинфекционные фетопатии: гемолитическая болезнь новорожденных, фетальный муковисцидоз, фиброэластоз эндокарда, диабетическая фетопатия.

Фетальный муковисцидоз – перинатально возникающая форма муковисцидоза. Заболевание сопровождается нарушением характера слизи и других секретов, выделяемых эпителием секреторных желёз. Заболевание наследуется по аутосомно-рецессивному типу (Рис. 1).



*Рис. 1. Лёгкие при муковисцидозе.*

Фиброэластоз эндокарда – врождённое заболевание, при котором в эндокарде и в субэндокардиальном слое миокарда наблюдается склероз с обилием эластических волокон.

#### **Болезни перинатального периода**

Перинатальным периодом развития называют период с 22-й

полной недели внутриутробной жизни плода до 7 полных дней после рождения ребенка. Гестационный возраст плода определяется сроком беременности. Продолжительность беременности измеряется с первого дня последней нормальной менструации. Средняя продолжительность беременности составляет 280 дней (40 недель). Доношенным считается ребенок, родившийся на сроке беременности от 37 до 42 недель (259 - 293 дня).

### ***Недоношенность***

Недоношенными считаются дети, родившиеся ранее 37 недель беременности и имеющие вес меньше 2500г, а рост менее 45см. Частота преждевременных родов в разных странах сильно различается, в среднем в экономически развитых странах она составляет 5 - 10%.

Факторами риска рождения недоношенного ребенка являются хронические соматические и гинекологические заболевания матери, эндокринопатии, гестозы, предшествующие медицинские аборт, маленький интервал между беременностями, неблагоприятные социально-бытовые условия, возраст женщин моложе 18 и старше 30 лет. Невынашивание часто сочетается с врожденными пороками развития плода и внутриутробными инфекциями.

Недоношенные дети имеют характерные морфологические признаки. На лице, плечах, спине у них сохраняются пушковые волосы (лануго), из-за слабого развития хрящей ушные раковины мягкие, кости черепа недостаточно окостеневшие. Ногтевые пластинки недоразвиты, поэтому они не полностью прикрывают ногтевые ложа. У мальчиков яички не опущены в мошонку, у девочек большие половые губы не прикрывают малые. Ядра окостенения в эпифизах длинных трубчатых костей отсутствуют или недоразвиты (у доношенного зрелого плода ядро окостенения нижнего эпифиза бедра достигает 5 - 6 мм). У преждевременно родившегося ребенка имеются признаки незрелости органов и тканей.

Для недоношенных детей характерна высокая заболеваемость. К наиболее часто встречающимся у недоношенных новорожденных заболеваниям и состояниям относятся: перинатальная гипоксия, внутричерепные кровоизлияния, синдром дыхательного расстройства, бронхолегочная дисплазия, гипотермия, гипогликемия, ретинопатия, инфекции, аномалии водно-солевого обмена, открытый артериальный проток, гипербилирубинемия, некротизи-



рующий энтероколит.

Для недоношенных детей характерна высокая неонатальная смертность, причем, чем ниже срок беременности и масса тела, тем выше смертность детей. Так, дети с массой тела ниже 1500г составляют менее 1% от всех живорожденных, однако на их долю приходится 70% смертей новорожденных.

### ***Переношенность***

Переношенными считают новорожденных, родившихся в 42 недели беременности и позже. Частота перенашивания составляет 2-5%.

При переношенной беременности плод может продолжать расти и поэтому бывает необычно большим, что осложняет течение беременности. У переношенных детей повышена частота перинатальной гипоксии, синдрома аспирации мекония, полицитемии, гипогликемии. При родах в сроке 42 недели перинатальная смертность в 2 раза выше, а в 43 недели - в 3 раза выше, чем у рожденных в срок детей. В связи с высокой перинатальной смертностью при сроке беременности более 42 недели производится стимуляция родов.

Морфологические признаки переношенности: отсутствие на коже сыровидной смазки, сухость и шелушение, иногда частичная мацерация кожи. В проксимальных эпифизах большеберцовой и плечевой костей появляются ядра окостенения, которые у доношенных новорожденных отсутствуют.

### ***Задержка внутриутробного роста плода***

Задержку внутриутробного роста и развития плода диагностируют у детей, имеющих массу тела ниже 10 перцентилей для данного срока беременности (перцентиль - процент от среднестатистической величины веса младенца в данный срок беременности).

Причины задержки внутриутробного роста плода делят на фетальные, материнские и плацентарные. Задержка внутриутробного роста часто наблюдается при внутриутробных инфекциях, хромосомных и генных болезнях плода. Имеет также значение пол ребенка (девочки весят на 150 - 200 г меньше, чем мальчики). К задержке внутриутробного роста приводят некоторые болезни беременных: артериальная гипертензия, гестоз, хроническая гипоксия (болезни легких, сердца, курение, анемии), прием алкоголя и наркотиков во время беременности, дефекты питания. Высок риск ро-

ждения маловесных детей у женщин с низкой массой тела и маленьким ростом, а также при многоплодной беременности. Способствует задержке внутриутробного роста и патология плаценты: гипоплазия, отслойка, предлежание и инфаркты плаценты, инфекции, аномалии пуповины.

Заболеваемость и смертность детей с задержкой внутриутробного роста в 3 - 5 раз выше по сравнению с детьми с нормальной для данного гестационного возраста массой тела. У таких детей повышена частота перинатальной гипоксии, гипотермии, гипогликемии, инфекционных заболеваний.

Гипопластический вариант задержки внутриутробного роста наблюдается при симметричном отставании в росте, когда масса, длина и окружность головы снижены на равное количество перцентилей. Такой вариант наблюдается, если рост нарушается в 1-м и 2-м триместрах беременности. У большинства детей в органах уменьшено количество клеток. Гипопластический вариант задержки внутриутробного роста характеризуется плохим прогнозом.

Гипотрофический вариант задержки внутриутробного роста наблюдается, если рост и окружность головы снижены меньше, чем масса ребенка, такую форму называют «асимметричной». Она развивается в последние 2 - 3 месяца беременности. Прогноз более благоприятный, чем при гипопластическом варианте задержки внутриутробного роста.

### ***Внутриутробная гипоксия***

Внутриутробная гипоксия - это состояние гипоксемии, возникающее у плода при нарушении маточно-плацентарного или плацентарно-плодного кровообращения.

Внутриутробная гипоксия может быть острой и хронической. Острая внутриутробная гипоксия наступает при преждевременной отслойке плаценты, развитии в ней множественных инфарктов, выпадении пуповины, образовании истинных узлов пуповины или обвитии ее вокруг шеи или конечностей плода, что приводит к острому нарушению маточно-плацентарного или плацентарно-плодного кровообращения. Острая внутриутробная гипоксия чаще развивается во время родов (интранатально).

Хроническая внутриутробная гипоксия служит проявлением хронической плацентарной недостаточности (гипоплазия плаценты, ее незрелость, недостаточная васкуляризация, хроническое нару-

шение материнского кровотока). Хроническая гипоксия часто наблюдается при гестозах и некоторых соматических заболеваниях матери (анемии, декомпенсированные пороки сердца, хронические заболевания легких, сахарный диабет и другие). Она может привести к смерти плода до наступления родов (антенатально) или во время родов.

При внутриутробной гипоксии в тканях плода развиваются метаболический и дыхательный ацидоз, активируется анаэробный гликолиз, что приводит к уменьшению количества гликогена. Вначале развивается резкое повышение артериального давления, которое затем сменяется падением сосудистого тонуса и развитием общего венозного полнокровия. Повышается сосудистая проницаемость, развиваются отек и диапедезные кровоизлияния. Гипоксия вызывает активацию дыхательного центра головного мозга, что активирует дыхательные движения плода и приводит к аспирации околоплодных вод. Раздражение блуждающего нерва приводит к усиленной моторике кишечника и его содержимое (меконий) выделяется в околоплодные воды.

Морфологические изменения при внутриутробной гипоксии определяются, в первую очередь, признаками общего венозного полнокровия. Характерны расширение вен и капилляров, отек, множественные диапедезные кровоизлияния в слизистые и серозные оболочки, паренхиму внутренних органов. В условиях гипоксемии не образуются посмертных сгустков, поэтому в полостях сердца и крупных сосудах определяется темная жидкая кровь. В просвете бронхов и альвеол могут быть обнаружены элементы околоплодных вод - чешуйки ороговевшего эпителия, пушковые волосы, глыбки мекония, аморфные белковые массы. Проксимальные отделы толстой кишки (ободочная, иногда и сигмовидная) не содержат мекония. Выделившийся меконий окрашивает околоплодные воды в зеленый цвет, при длительной тяжелой гипоксии может наблюдаться зеленоватая окраска кожи, ногтей, пуповины плода.

### ***Асфиксия плода***

Это острое кислородное голодание с накоплением  $\text{CO}_2$ , которое характеризуется расстройством дыхания и кровообращения. Возникает в результате внезапного нарушения маточно-плацентарного или плацентарно-плодного кровообращения. Причиной асфиксии плода является преждевременная отслойка плацен-

ты, выпадение пуповины из родовых путей, обвитие вокруг шеи, нарушение кровоснабжения плода со стороны матери. При рождении плода различают синюю и белую асфиксию. Синяя характеризуется ранним общим цианозом, замедлением пульса, неритмичным дыханием. Белая – имеет белый цвет, полное расслабление мускулатуры, отсутствие рефлексов, отмечается картина сосудистого шока.

### ***Асфиксия новорожденного***

Это патологическое состояние, обусловленное несостоятельностью самостоятельного дыхания ребёнка. Нарушение акта самостоятельного дыхания может наблюдаться во время гипоксии или без неё, через определённое время после рождения. Синдром дыхательных расстройств обусловлен на 50% пневмопатиями. Пневмопатии – поражения лёгких невоспалительной природы, которые являются основной причиной асфиксии новорожденного. Это ателектазы, отёчно-геморрагический синдром, гиалиновые мембраны лёгких, легочные кровоизлияния, массивная аспирация околоплодных вод.

### ***Родовая травма***

Родовая травма - разрушение тканей или органов плода, возникающее в процессе родов за счет действия механических сил. Родовая травма проявляется разрывами, переломами, размозжением ткани в месте механического воздействия и часто сопровождается расстройствами кровообращения.

Родовая травма чаще развивается при несоответствии размеров плода размерам таза матери (анатомически узкий таз, избыточная или недостаточная масса плода), недоношенности, стремительных или затяжных родах. Высока угроза развития родовой травмы при неправильном положении и предлежании плода, различных акушерских манипуляциях (наложение щипцов и вакуумэкстрактора, поворот плода на ножку и др.).

Самые частые виды родовой травмы - родовая опухоль (подкожные кровоизлияния и отек в области предлежащей части плода), кефалогематома (скопление крови под надкостницей костей свода черепа). Эти виды родовой травмы обычно большого клинического значения не имеют. Перелом ключицы встречается у 0,5-3% всех новорожденных. Чаще бывает поднадкостничным, требует наложения фиксирующей повязки и обычно срастается к концу 2-й

недели жизни ребенка.

Тяжелыми, нередко смертельными видами родовой травмы являются травма костей черепа и разрыв дубликатур твердой мозговой оболочки и проходящих в них вен. Разрыв намета мозжечка составляет 90-93% всех смертельных родовых травм. Он часто сопровождается субдуральным кровоизлиянием в средней и задней черепных ямках. Реже наблюдаются разрыв серпа твердой мозговой оболочки большого мозга, разрывы верхних мозговых вен.

Родовая травма позвоночника проявляется в виде разрывов и растяжений межпозвоночных дисков, перелома позвоночника (чаще в области VI и VII шейных позвонков), отрыва тел позвонков и их отростков. Тяжелая травма позвоночника может сопровождаться разрывом или размозжением спинного мозга, разрывом его оболочек. Родовая травма позвоночника развивается в 2-3 раза чаще, чем внутричерепная. Ее клиническая симптоматика зависит от локализации и вида повреждения.

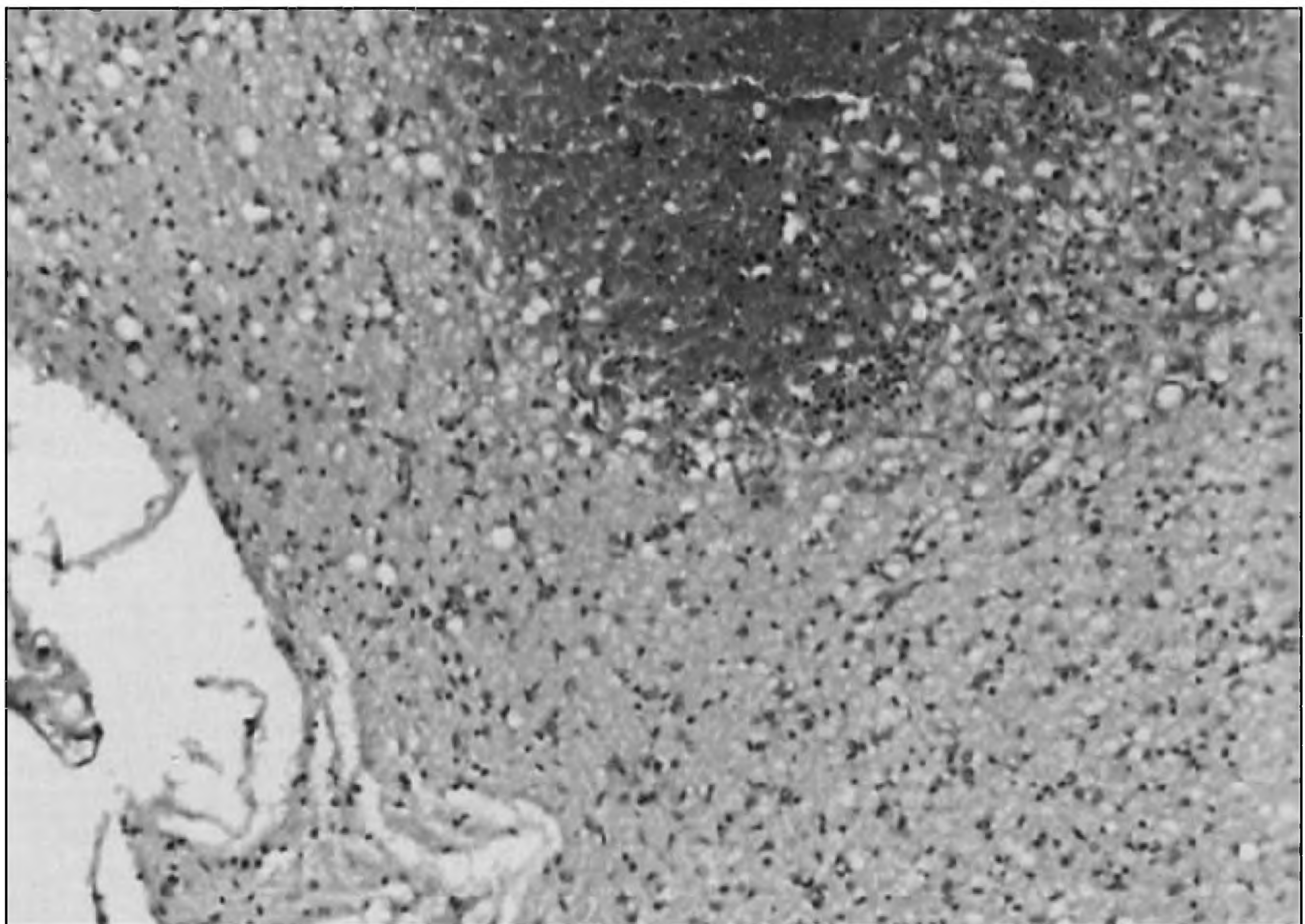
Наиболее частыми видами родовой травмы периферических нервов являются: паралич лицевого нерва (при наложении акушерских щипцов), паралич плечевого сплетения (так называемый акушерский паралич, возникающий вследствие чрезмерного вытяжения или давления пальцами акушера на область шеи и плечевого нервного пучка при извлечении плода), паралич диафрагмального нерва. Морфологически при этом отмечаются отек, эндо- и периневральные кровоизлияния. Реже возникают надрывы и даже разрывы нервов с массивными кровоизлияниями.

Родовые повреждения гипоксического генеза. В перинатальном периоде в головном мозге и во внутренних органах могут возникнуть изменения, по своим проявлениям напоминающие родовую травму, но возникающие как следствие гипоксии, ведущей к диапедезным кровоизлияниям, отеку, некрозу. Наиболее важным с клинической точки зрения является гипоксическое повреждение центральной нервной системы. Патогенез возникающих в головном мозге недоношенного новорожденного изменений непосредственно связан с особенностями строения незрелого мозга.

В головном мозге 18-34-недельных плодов перивентрикулярно, преимущественно в области боковых желудочков, расположена зародышевая матриксная зона, представленная скоплением незрелых клеток - предшественников нейронов. Зародышевый слой име-

ет густую сеть капилляров, которые обладают очень высокой чувствительностью к гипоксии, ацидозу, изменению артериального давления, часто возникающих у недоношенных детей. При повышении давления сосуды легко могут разорваться, так как в зародышевом слое отсутствуют зрелые стромальные глиальные клетки. В свою очередь понижение давления может сопровождаться развитием ишемических некротических изменений. По мере развития плода зародышевый слой уменьшается за счет миграции клеток и исчезает к 34-й неделе внутриутробной жизни.

Перивентрикулярные кровоизлияния в зародышевую зону чаще локализуются в области отверстия Монро (рис. 2). При прорыве перивентрикулярных кровоизлияний развиваются внутрижелудочковые кровоизлияния. Обычно они начинаются в области боковых желудочков, но быстро распространяются по всей желудочковой системе и могут полностью заполнять просвет желудочков (тампонада). Через отверстие в крыше четвертого желудочка кровь может распространяться в субарахноидальное пространство основания мозга. В исходе таких кровоизлияний часто развивается обструктивная гидроцефалия.



*Рис. 2. Кровоизлияние под эпендиму у недоношенного ребёнка*

Кровоизлияния гипоксического генеза чаще всего развиваются у недоношенных и незрелых детей в первые 3 дня после рождения, но могут развиваться и внутриутробно. У доношенных детей источником внутрижелудочковых кровоизлияний являются не сосуды зародышевого слоя, исчезающего после 34-х недель, а сосудистые сплетения желудочков. Частота кровоизлияний из сосудистых сплетений очень высока у детей с «синими» пороками сердца.

Ишемические повреждения головного мозга у новорожденных могут развиваться в сером и белом веществе головного мозга. В развивающемся мозге наиболее чувствительны к гипоксии зрелые нейроны и белое вещество. Чаще всего поражаются ствол мозга, нейроны мозжечка, таламус и базальные ганглии. Незрелые нейроны коры больших полушарий относительно устойчивы к гипоксии и повреждаются редко. Некроз белого вещества головного мозга чаще наблюдается у недоношенных детей и у детей с низкой массой тела при рождении. Повреждение обычно локализуется в области боковых желудочков и носит название перивентрикулярной лейкомаляции. Повреждение обычно двустороннее, но не всегда симметричное. Лейкомаляция иногда может распространяться от перивентрикулярной зоны до субкортикальной. Свежие изменения выглядят как очажки серо-белого цвета, нечетко отграниченные от окружающего белого вещества. Гистологически в пораженных участках определяется коагуляционный некроз с кариопикнозом и отеком белого вещества. В дальнейшем на месте очагов некроза формируются кисты или очаги глиоза.

Причины родовой травмы:

1. Состояние самого плода:

- эмбриопатии, сопровождающиеся венозным застоем в тканях плода;
- фетопатии, сопровождающиеся геморрагическим диатезом;
- недоношенность и переношенность плода. Незрелые ткани лишены эластических волокон, следовательно повышается сосудистая проницаемость. Имеется недостаточность протромбина III, IX, X факторов, вследствие незрелости печени.

2. Состояние родовых путей:

- ригидность тканей родового канала, препятствующая прохождению плода;

- искривление таза, приводящее к изменению его объёма (узкий таз, рахитический таз);
- опухоли родовых путей;
- маловодие и преждевременный разрыв плодного пузыря, который в норме раздвигает ткани родовых путей.

### 3. Динамика родов:

- стремительные роды. При нормальных родах идёт постепенное приспособление головки плода к родовым путям матери и оно осуществляется вследствие конфигурации головки за счёт родничков. Во время конфигурации возникает венозный застой за счёт замедления кровотока в венозных синусах. Между схватками застой временно разрешается. При стремительных родах таких пауз не бывает, следовательно такой застой может привести к разрывам и кровоизлияниям.

- длительные роды. Длительное стояние головки плода в шейном канале сопровождается спастическими сокращениями матки, следовательно длительный венозный застой в головном мозге плода. Длительные роды ещё связаны с нарушением маточно-плацентарного кровообращения плода. Гипоксия и аноксия плода имеет существенное значение в патогенезе родовой травмы, т.к. гипоксия вызывает венозный застой, стазы. Отёк тканей.

Морфологическими проявлениями родовой травмы является родовая опухоль мягких тканей, кефалогематома, кровоизлияния в мозговые оболочки и вещество мозга, повреждения костей черепа, травма спинного мозга.

### ***Болезни легких перинатального периода***

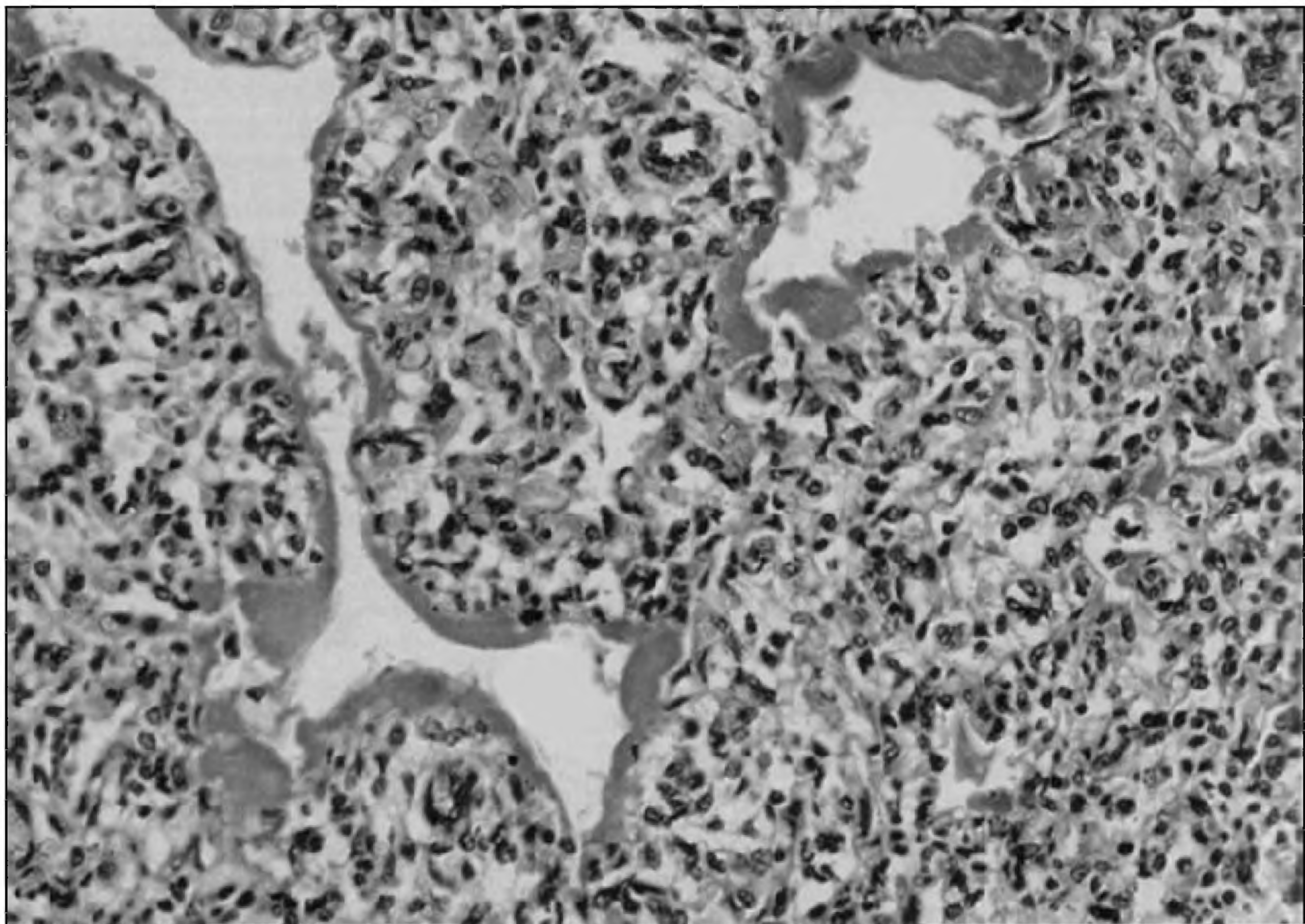
Синдром дыхательного расстройства новорожденных включает в себя группу заболеваний легких неинфекционной природы, развивающихся в перинатальном периоде. Эти заболевания также часто обозначают как пневмопатии новорожденных, или респираторный дистресс-синдром.

Ведущим звеном в патогенезе синдрома дыхательного расстройства является дефицит сурфактанта, который начинает синтезироваться в легких плода лишь с 20-й недели внутриутробного развития. Недостаток сурфактанта в легких приводит к низкому поверхностному натяжению в альвеолах и ателектазу, что обуславливает гипоксемию и гиперкапнию. Развивающийся при этом рефлекторный спазм легочных сосудов приводит к снижению легочно-



го кровотока, повреждению эндотелия капилляров и альвеолярного эпителия. Конечным результатом является накопление в альвеолах богатого фибрином экссудата, выстилающего внутреннюю поверхность альвеол и по внешнему виду получившему название гиалиновых мембран. Гиалиновые мембраны, нарушая газообмен, усиливают гипоксемию и способствуют снижению синтеза сурфактанта, формируя, таким образом, порочный круг.

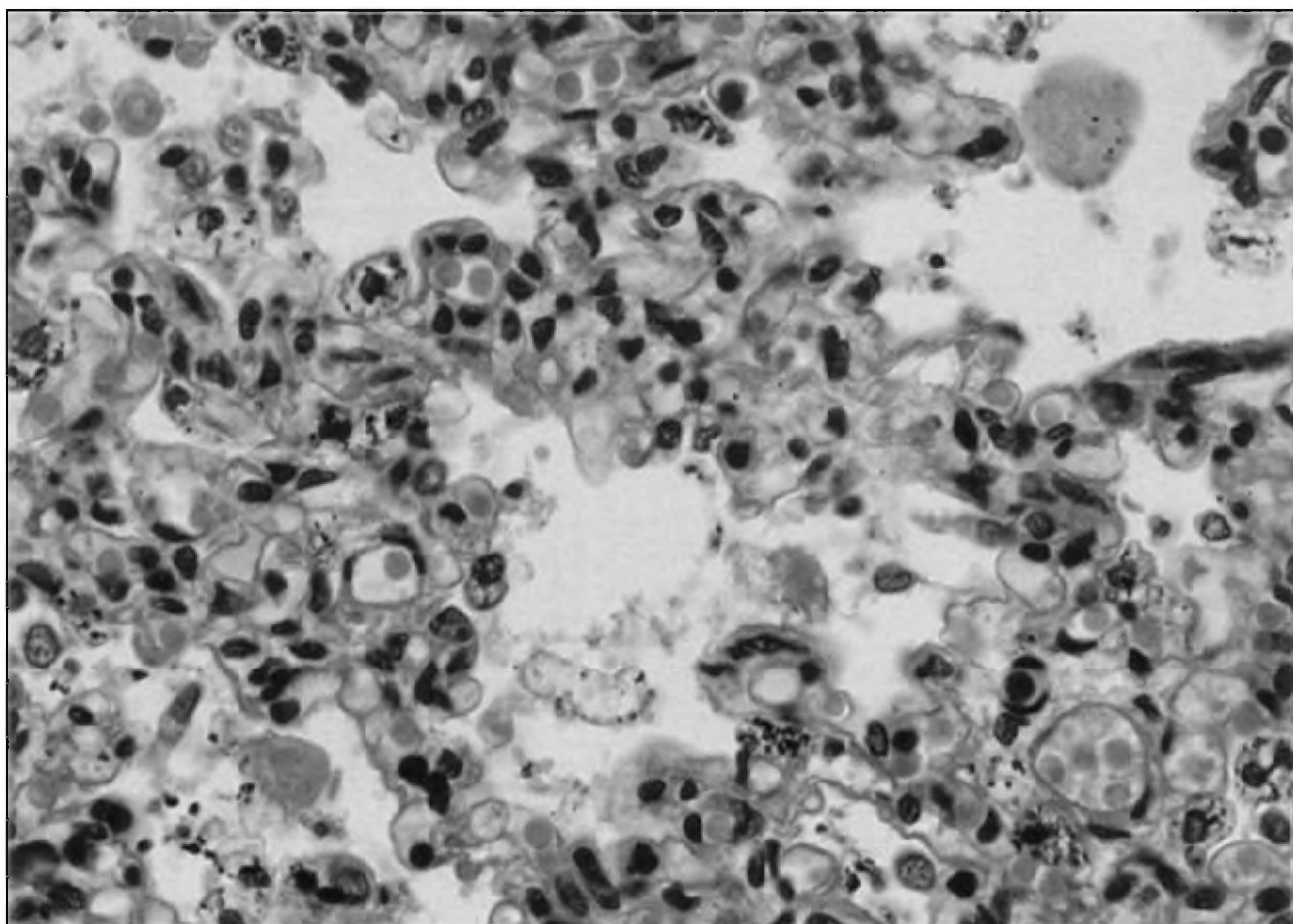
Факторами риска являются заболевания и состояния, приводящие к недостатку сурфактанта в легких новорожденного: недоношенность и незрелость, внутриутробная гипоксия. Значительно повышен риск развития синдрома дыхательного расстройства при сахарном диабете матери. В этом случае в ответ на гипергликемию у плода развивается гиперинсулинизм, а избыток инсулина нарушает образование сурфактанта в легких плода. Повышена частота синдрома дыхательного расстройства у детей, рожденных путем кесарева сечения. При самопроизвольных родах происходит выброс катехоламинов, которые способствуют адаптации легких к становлению внешнего дыхания, а при кесаревом сечении повышения уровня катехоламинов не наблюдается.



*Рис. 3. Болезнь гиалиновых мембран*

Частой формой синдрома дыхательного расстройства у новорожденных является болезнь гиалиновых мембран (рис. 3). Легкие безвоздушные, темно-красного цвета, имеют характерную «резиную» консистенцию. Микроскопически внутренняя поверхность альвеол, альвеолярных ходов и терминальных бронхиол выстлана гиалиновыми мембранами - гомогенными эозино-фильными массами, лежащими на эпителии или непосредственно на базальной мембране в местах гибели эпителия. Нередки кровоизлияния в строму и просвет альвеол. Артерии сужены, вены и лимфатические сосуды расширены. Через несколько суток после начала болезни мембраны фрагментируются и подвергаются фагоцитозу, наблюдается активная пролиферация фибробластов, что приводит к частичной организации мембран и фиброзу межальвеолярных перегородок.

Синдром массивной аспирации околоплодных вод и мекония развивается при внутриутробной гипоксии (рис. 4).

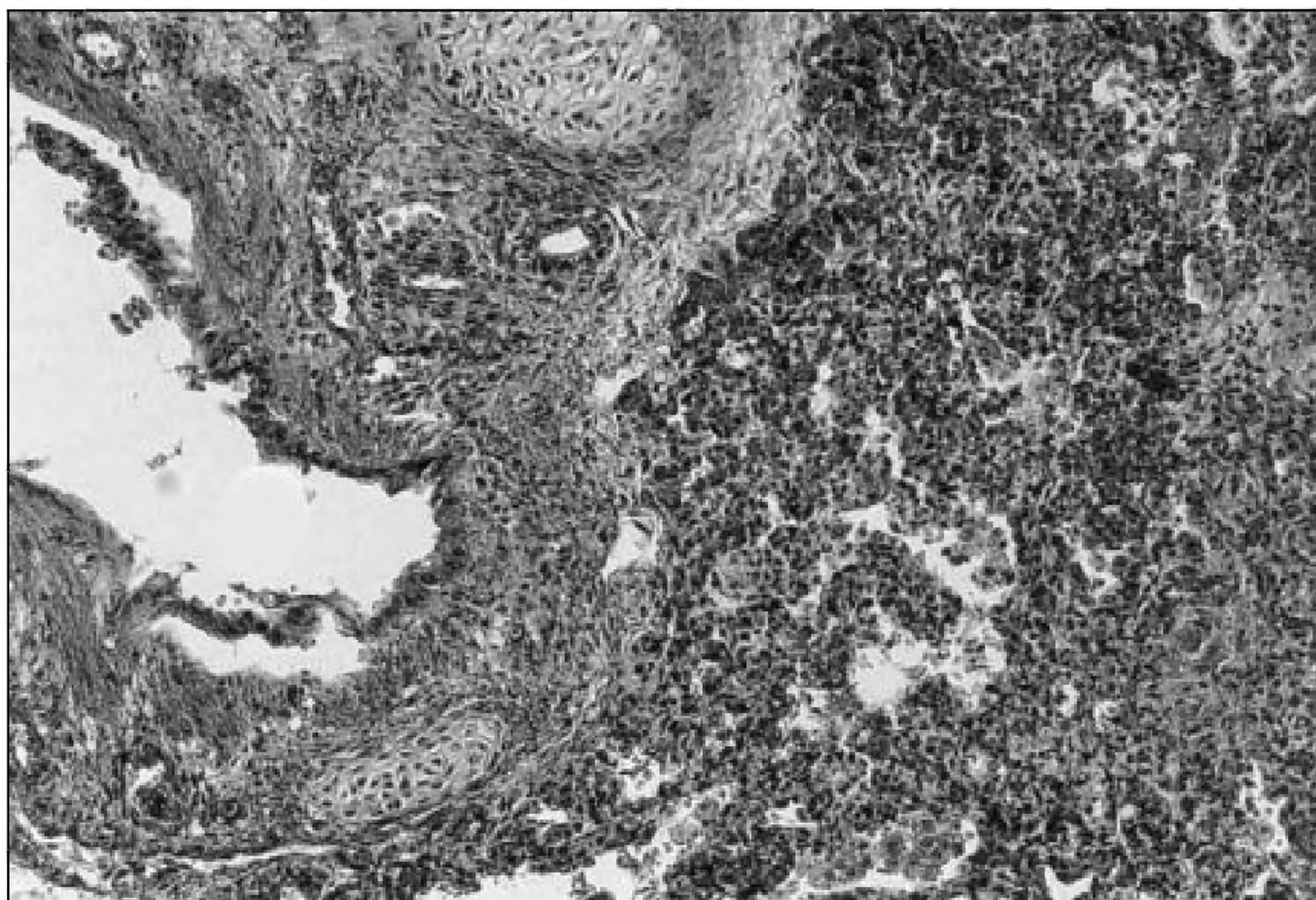


*Рис. 4. Аспирация околоплодных вод.*

В норме после рождения после прекращения кровотока по пуповине у ребенка развивается острая гипоксемия, которая акти-

вирует дыхательный центр плода и стимулирует становление внешнего дыхания. При внутриутробной гипоксии активация дыхательных движений плода может произойти преждевременно, что приводит к попаданию в легкие плода содержимого околоплодных вод. При гипоксии происходит также выделение в околоплодные воды мекония. При аспирации мекониальных вод легкие приобретают зеленоватый оттенок, в просвете трахеи и крупных бронхов изредка встречаются мекониальные пробки. Микроскопически в просвете дыхательных путей обнаруживается содержимое околоплодных вод: слущенные клетки плоского эпителия, роговые чешуйки, пушковые волоски (лануго), частицы мекония. Меконий обладает свойством ингибировать сурфактант, что приводит к развитию ателектазов и, нередко, гиалиновых мембран. При аспирации инфицированных околоплодных вод развивается пневмония.

Бронхолегочная дисплазия является частым и тяжелым осложнением пневмопатий (Рис. 5).



*Рис. 5. Бронхолегочная дисплазия*

Чаще это осложнение развивается у недоношенных детей, получающих в течение длительного времени кислород в высоких концентрациях и подвергающихся искусственной вентиляции лег-

ких под высоким давлением, поэтому бронхолегочную дисплазию относят к ятрогенной патологии. Макроскопические изменения неспецифичны, однако характерно сочетание очагов эмфиземы и ателектаза (дистелектаз). Микроскопически выявляются некроз эпителия дистальных бронхов, бронхиол и альвеол, позднее - мононуклеарная воспалительная реакция, пролиферация фибробластов и миофибробластов, приводящая, в конечном итоге, к выраженному фиброзу стромы. В эпителии бронхов и бронхиол наблюдается дисрегенерация с гиперплазией и плоскоклеточной метаплазией. Мышечный слой бронхов и бронхиол подвергается гиперплазии. Наблюдаются признаки персистирующей эмфиземы и легочной гипертензии. Дети, страдающие бронхолегочной дисплазией, отстают в физическом и умственном развитии, легко подвергаются вторичной легочной инфекции.

### ***Гемолитическая болезнь новорожденных***

Гемолитическая болезнь новорожденных (эритробластоз) обусловлена иммунологическим конфликтом между матерью и плодом из-за несовместимости по эритроцитарным антигенам. Гемолитическая болезнь встречается примерно у 0,5% новорожденных.

Гемолитическая болезнь развивается в том случае, если плод наследует от отца эритроцитарные антигены, отсутствующие в материнском организме. Чаще всего гемолитическая болезнь новорожденных развивается при несовместимости плода и матери по резус- или АВ0-факторам.

Самая частая причина гемолитической болезни новорожденных - несовместимость по резус-фактору, основное значение в возникновении конфликта имеет D-антиген. Попадание эритроцитов плода в кровь матери приводит к образованию в ее организме антител, которые, в свою очередь, проникая через плаценту к плоду, фиксируются на его эритроцитах и приводят к их гемолизу. При неосложненной беременности и отсутствии предшествующей сенсибилизации трансплацентарное проникновение резус-антигенов к матери и, соответственно, антирезусных антител к плоду не носит выраженный характер. Поэтому первая беременность при резус-несовместимости матери и плода, как правило, заканчивается благополучно. Во время родов плодовые эритроциты в большом количестве попадают в кровь матери, что вызывает активную выработку

антител. При осложненном течении беременности, сопровождающемся повреждением плацентарного барьера, повторных родах и абортах болезнь протекает более тяжело.

Патогенез гемолитической болезни новорожденных определяется анемией и желтухой, обусловленными избыточным разрушением эритроцитов. Тяжесть болезни значительно варьирует в зависимости от степени гемолиза и зрелости органов плода. Анемия стимулирует внекостномозговое кроветворение, что приводит к увеличению размеров печени и селезенки. С анемией связано также гипоксическое повреждение сердца и печени. Дистрофия миокарда приводит к развитию сердечной недостаточности и отекам. Нарушение функции печени обуславливает гипопроотеинемию, что усугубляет степень отечности. Билирубин, образующийся при гемолизе, представлен непрямой формой. Его конъюгация происходит крайне медленно в связи с несовершенством ферментных систем печени новорожденного. Непрямой билирубин, не растворимый в воде и обладающий афинностью к липидам, легко проникает через гематоэнцефалический барьер (несовершенный у новорожденного) и, будучи токсичным, вызывает повреждение центральной нервной системы ребенка. Максимальная концентрация билирубина наблюдается в подкорковых ядрах, которые окрашиваются в желтый цвет, в связи с чем это тяжелое осложнение гемолитической болезни новорожденных носит название ядерной желтухи.

Клинические признаки гемолитической болезни обычно появляются вскоре после рождения, на первой неделе жизни. Но при высоком уровне антител и болезнях беременности, способствующих нарушению проницаемости плацентарного барьера, заболевание может развиваться еще во внутриутробном периоде и привести к гибели плода до родов или к рождению ребенка с выраженными проявлениями болезни. Выделяют три основные формы гемолитической болезни в зависимости от преобладания патологических изменений: отечную, желтушную и анемическую. Отечная форма - наиболее тяжелая, характеризующаяся анасаркой и скоплением жидкости в полостях тела, бледностью кожных покровов, значительным увеличением печени и селезенки. Смерть наступает от сердечной недостаточности в утробе матери или вскоре после рождения. Самой частой формой гемолитической болезни новорож-

денных является желтушная форма. Желтуха появляется у новорожденных в 1-2-е сутки жизни. Эта форма часто осложняется ядерной желтухой. Анемическая форма встречается у 10-15% детей с гемолитической болезнью, при этой форме гипербилирубинемия выражена незначительно.

Патологоанатомические изменения при гемолитической болезни зависят от тяжести гемолиза и, следовательно, от клинической формы болезни. При всех формах наблюдается увеличение печени и селезенки, обусловленное компенсаторным внескостномозговым эритропоэзом. В результате внутрисосудистого гемолиза наблюдается образование и накопление в печени, селезенке, костном мозге, лимфатических узлах гемосидерина. При ядерной желтухе головной мозг отекает, на разрезе определяется ярко-желтое окрашивание преимущественно в области базальных ганглиев, таламуса, мозжечка, спинного мозга, реже - в области серого вещества головного мозга.

Гистологически диагноз гемолитической болезни новорожденного основывается на обнаружении аномально высокой эритропоэтической активности. Повышается активность костного мозга, очаги внескостномозгового кроветворения обнаруживаются в печени и селезенке, а также, нередко, в лимфатических узлах, почках, легких и даже в сердце. При этом в периферической крови возрастает количество ретикулоцитов, нормобластов, эритробластов.

Плацента при гемолитической болезни увеличена, бледная. Микроскопически определяется выраженная незрелость ее ткани и отечность ворсин. В фетальных сосудах определяется множество нормобластов.

Существует немало заболеваний, при которых могут наблюдаться отеки плода, не обусловленные иммунологическим конфликтом, которые следует отличать от отеков при гемолитической болезни новорожденных. Ядерная желтуха также не является состоянием, присущим только гемолитической болезни. Она может сопровождать ряд заболеваний и состояний, при которых наблюдается повышение в крови уровня непрямого билирубина (наследственные гемолитические анемии, наследственные дефекты ферментных систем печени, их незрелость у глубоко недоношенных детей).

## СОДЕРЖАНИЕ

Аntenатальная патология.....	3
гамеопатии.....	3
бластопатии.....	4
эмбриопатии.....	5
фетопатии.....	5
Болезни перинатального периода.....	7
Недоношенность.....	8
Переношенность.....	9
Задержка внутриутробного развития плода.....	9
Внутриутробная гипоксия.....	10
Асфиксия плода.....	11
Асфиксия новорожденного.....	12
Родовая травма.....	12
Болезни лёгких перинатального периода.....	16
Гемолитическая болезнь новорожденных.....	20