

АБДОМИНАЛЬНЫЙ АКТИНОМИКОЗ (ОБЗОР ЛИТЕРАТУРЫ И ОПИСАНИЕ ДВУХ СЛУЧАЕВ)

В.С.Митрофанов, М.А.Шевяков.

НИИ медицинской микологии им. проф. П.Н.Кашкина СПбМАПО.

Одно из самых значительных заблуждений в медицине связано с ошибочным присвоением бактериальному заболеванию названия «микоз». Речь идет об актиномикозе - бактериальном подостром или хроническом гранулематозном нагноительном заболевании, которое медленно прогрессирует с образованием множественных абсцессов и свищевых ходов.

Такая клиническая картина может быть вызвана различными видами актиномицетов – грамположительных бактерий рода *Actinomyces*, которые могут ветвиться (образовывать мицелий). Последнее объясняет их сходство с грибами и служит поводом не только для оговорок в области терминологии, но и в ряде случаев для врачебных ошибок.

Известно, что основной возбудитель актиномикоза *A. israelii* входит в состав нормальной микрофлоры полости рта и не встречается в окружающей среде. Таким образом, источник актиномикоза у человека всегда эндогенный.

Еще одна проблема, ассоциированная с современным течением актиномикоза – большая частота микст-инфекций в очаге поражения. Состав сопутствующей микрофлоры непостоянен – она может состоять из аэробных и анаэробных штаммов. Как было показано в одном из крупномасштабных исследований [1] более чем в 50 % наблюдений сопутствующие микроорганизмы состояли исключительно из анаэробов. В остальных случаях были обнаружены как облигатные (строгие) анаэробы, так и факультативные анаэробы или аэробы. В среднем, в очаге воспаления присутствовали 2-4 вида сопутствующих бактерий, но в отдельных случаях число их достигало 10. Среди аэробов преобладали коагулазо-негативные стафилококки, золотистый стафилококк, α -гемолитический и β -гемолитический стрептококки.

Сопутствующая анаэробная и микроаэрофильная микрофлора бывает гораздо более разнообразной и многочисленной. Синергические взаимодействия, вероятно, существуют между *A. israelii*, *A. gerencseriae* и *Actinobacillus actinomycetemcomitans*. Последний микроорганизм, название которого относится к его характерному сходству с актиномицетами, часто является причиной особенно затяжного течения заболевания и малоэффективного лечения. Этот возбудитель может поддерживать воспалительный процесс со сходными симптомами даже после того, как химиотерапия полностью устраняет актиномицеты.

Другие обычные «компаньоны» актиномицетов – представители семейства *Bacteroidaceae* (*Prevotella* spp., *Porphyromonas* spp., *Bacteroides* spp., *Fusobacterium* spp.) и так называемые микроаэрофильные стрептококки, которые принадлежат, в основном, к разновидности *Streptococcus anginosus*, *Propionibacterium* и *Eikenella corrodens*. При абдоминальных формах актиномикоза особенно характерно присутствие в очаге энтеробактерий, пигментированных *Bacteroidacea*, *Bacteroides* spp., *Eikenella corrodens*, *Lactobacillus* spp..

Актиномикотические поражения органов брюшной полости и аноректальной области встречаются относительно редко. Их развитие обычно связано с острой перфорацией внутренних органов (аппендицитом, дивертикулитом, криптитом, различными язвенными

поражениями) и последствиями хирургических или других травматических повреждений, включая поражения проглоченными костными осколками.

Другой источник тазовых и брюшных актиномикотических поражений хорошо известен. Оказалось, что у 10-20% женщин с внутриматочными контрацептивами (ВМК) полость матки и цервикальный канал колонизированы смешанной микробиотой, которая включает потенциально патогенные актиномицеты, а также другие, преимущественно анаэробные, бактерии.

Описаны актиномикотические поражения, пищевода, желудка [2] (в частности, интрамуральный актиномикоз желудка [3]), печени и актиномикотический холецистит [4]. В обзоре описанных случаев актиномикоза пищевода у 5 больных из 8 был диагностирован СПИД, отмечено сочетание кандидоза и актиномикоза пищевода [5]. Но чаще всего в процесс вовлекается илеоцекальный отдел кишечника.

Клиническая картина абдоминального актиномикоза не имеет патогномоничных признаков и чаще всего напоминает опухоль. Среди объективных и лабораторных признаков гастроэнтерологу чаще всего приходится отмечать у больного жалобы на умеренный нарастающий абдоминальный болевой синдром, слабость, повышение температуры, пальпируемый инфильтрат в брюшной полости, определяются воспалительные сдвиги в клиническом анализе крови. Часто первым характерным признаком заболевания является образование больших плотных подкожных абсцессов с формированием свищевых ходов и выделением густого гноя, в котором можно обнаружить друзы (зерна) актиномицетов.

Компьютерная томография при актиномикозе неспецифична, однако актиномикоз можно предполагать при наличии негетерогенных инфильтратов. При УЗИ печени, например, выявляют единичные или множественные образования овальной формы неоднородной структуры за счет участков пониженной и повышенной плотности [6].

Стандарт диагностики актиномикоза – обнаружение при гистологическом исследовании материалов из очага воспаления так называемой «друзы» - тканевой формы актиномицетов, окруженных воспалительным валом из клеток фагоцитарного ряда. Тем не менее желательнее добиваться идентификации возбудителя при культуральном исследовании отделяемого свищей и интраоперационного материала. Особо необходимо подчеркнуть важность определения всего спектра возбудителей, участвующих в инфекционном процессе.

Без эффективного лечения актиномикоз кишечника может распространяться на любую смежную ткань или орган, включая печень, селезенку, почку, маточные трубы, яичники, матку, яички, мочевого пузыря, прямую кишку или брюшную стенку.

Основные правила назначения терапии при абдоминальном актиномикозе – выбор препарата с учетом спектра участников микст-инфекции и адекватная продолжительность курса химиотерапии.

В период до открытия антибиотиков основным методом лечения актиномикоза являлось иссечение пораженных участков и дренаж гнойного содержимого из очагов, однако случаи рецидивов были нередкими. Значительные изменения в терапии этого заболевания внесло открытие пенициллина, который стали применять для лечения актиномикоза с 1945 года. Расхождения в оценке эффективности пенициллина разные авторы поначалу объясняли различной чувствительностью *Actinomyces* spp. по отношению к нему.

Следует отметить, что в целом *Actinomyces* spp. чувствительны к широкому диапазону антимикробных средств. Они высоко чувствительны к бета-лактамам, а также в большей или меньшей степени к тетрациклинам, хлорамфениколу, макролидам, линкомицину,

фузидиевой кислоте и ванкомицину. Обычно актиномицеты устойчивы к аминогликозидам, пептидным антибиотикам (полимиксинам и др.), метронидазолу, а также к фторхинолонам, включая так называемые «новые фторхинолоны», например левофлоксацину и спарфлоксацину [7]. Резистентность актиномицетов к антибиотикам в процессе лечения обычно не развивается.

Долгое время стандартом терапии актиномикоза считали длительное (6-8 мес.) лечение высокими дозами бензилпенициллина (до 18-20 млн. ЕД в сутки). Известно, что бензилпенициллин активен против актиномицетов как *in vitro*, так и *in vivo*, однако отмечено много рецидивов заболевания или случаев неполного эффекта даже при длительных курсах лечения высокими дозами. Это связано, прежде всего, с ограничением эффективности бензилпенициллина из-за присутствия в очаге различных контаминирующих бактерий с разным спектром чувствительности к нему.

Продукция β -лактамаз синнергичной микробиотой, такой как *Bacteroides* spp. или стафилококками, может защищать от воздействия бензилпенициллина даже те бактерии, которые к нему чувствительны. *Actinobacillus actinomycetemcomitans*, присутствующие почти в трети случаев актиномикотических поражений, также обычно резистентны к бензилпенициллину, хотя и не продуцируют β -лактамаз.

Современной основой лечения актиномикоза являются аминопенициллины. Они несколько более активны против патогенных актиномицетов, чем бензилпенициллин, и к тому же способны ингибировать *Act. actinomycetemcomitans*, обычно резистентные к бензилпенициллину [8].

Тем не менее, аминопенициллины не устойчивы к β -лактамазам и наличие продуцентов этих ферментов может существенно снижать их терапевтический эффект. Продуценты β -лактамаз, такие как *Bacteroides fragilis*, *B. thetaiotaomicron* или *Staphylococcus aureus*, редко встречаются при шейно-лицевом актиномикозе. Напротив, при торакальном и, особенно, при абдоминальном актиномикозе такие β -лактамазопродуцирующие контаминирующие микроорганизмы обычно присутствуют.

При лечении хронических форм актиномикоза прежде всего необходимы высокие дозы и длительные антибактериальные курсы, поскольку при этих формах тканевая концентрация препарата обычно ниже, чем при острых.

Препаратом выбора для лечения шейно-лицевой формы актиномикоза является амоксициллин с клавулановой кислотой в дозе 2,4 г 3 раза в день в течение недели, затем 1,2 г 3 раза в день еще 7 дней. Это обычно ведет к полному излечению и очень редко, в хронических случаях, эта форма заболевания нуждается в дополнительной антимикробной терапии.

Такое лечение обычно эффективно и при торакальном актиномикозе, однако в этом случае целесообразно поддерживать дозу 2,4 г 3 раза в день в течение 2 недель и продолжать курс лечения от 3 до 4 недель. Несомненно, что такие высокие дозы (максимальные суточные дозы амоксициллина с клавулановой кислотой составляют 7,2 г) требуют преимущественно парентерального пути введения.

В более тяжелых случаях с целью увеличения тканевой концентрации может потребоваться увеличение дозы аминопеницилинов, что достигается добавлением к терапии ампициллина в дозе до 2 г 3 раза в день.

Во всех случаях абдоминального актиномикоза необходимо предполагать наличие *Enterobacteriaceae* и β -лактамазопродуцирующих *Bacteroides* spp. Следует помнить, что *Enterobacter* spp. продуцируют β -лактамазы 1-го типа, не чувствительные ко всем известным

ингибиторам β -лактамаз. Поэтому присутствие этих бактерий в очагах поражений является основанием для проведения комбинированной терапии. Подходящие antimicrobные комбинации для таких случаев: «амоксициллин с клавулановой кислотой + метронидазол + гентамицин» или «ампициллин + клиндамицин + аминогликозид».

Необходимо упомянуть о том, что в качестве препаратов резерва возможно использование цефалоспоринов 3-го поколения и карбапенемов.

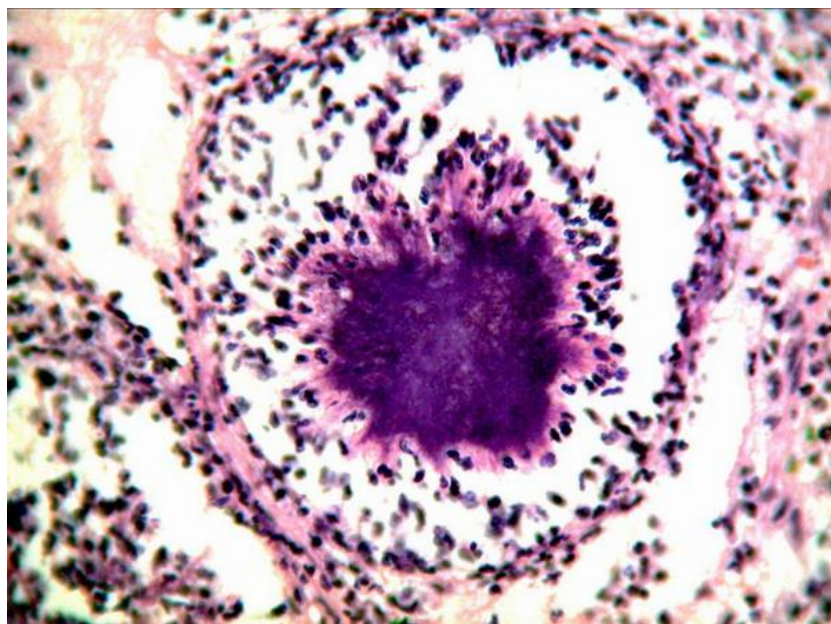
Таким образом, в качестве оптимальных средств эмпирической монотерапии актиномикоза можно рассматривать защищенные aminopenicillины (в частности, амоксициллин с клавулановой кислотой) и карбапенемы, которые обладают наиболее сбалансированным действием на аэробные и анаэробные микроорганизмы, участвующие в развитии микст-инфекции при актиномикозе.

Во всех случаях сроки лечения не должны составлять менее одного месяца, а контроль за эффективностью терапии необходимо осуществлять с использованием компьютерной томографии.

Описание случаев

Представляем вашему вниманию описание двух случаев актиномикотического поражения кишечника у пациентов, продолжающих наблюдение в микологической клинике СПбМАПО.

Наблюдение 1.: Больная Ш., 42 г, поступила в клинику 12.09.02 г. Впервые умеренные боли в левой половине живота во время menses стала отмечать в феврале 2002 г., расценивала эти боли как проявления аднексита, в связи с чем обращалась к гинекологу по месту жительства. Антибактериальной терапии не получала. С 20.05.02 отмечено повышение температуры до $38,9^{\circ}\text{C}$, усиление болей в животе. Пациентка обратилась к врачу, при обследовании выявлен лейкоцитоз $17 \times 10^9/\text{л}$. Госпитализирована в хирургическое отделение, где



была проведена диагностическая лапароскопия, а затем операция: резекция пораженного участка сигмовидной кишки по типу операции Гартмана, удаление большого сальника, аппендэктомия, удаление правых придатков матки, левого яичника. При гистологическом исследовании пораженных участков толстой кишки были выявлены типичные актиномикотические друзы (рис. 1).

В послеоперационном периоде был извлечен внутриматочный контрацептив. Компьютерная томография брюшной полости и области малого таза не обнаружила очагов инфильтрации, однако была проведен курс противорецидивной терапии «амоксициллин/клавулановая кислота» 375 мг трижды в сутки в течение 4-х недель. При наблюдении в течение 6 мес. признаков рецидива актиномикоза не выявлено.

Наблюдение 2: Больной С., 49 лет, жаловался на лихорадку, боли в правой подвздошной области при движении, кашель в течение четырех месяцев. При объективном обследовании в подвздошной области определяли плотный инфильтрат, расцененный как паховая грыжа. Проведенная фиброколоноскопия и рентгеновское исследование кишечника специфической патологии не обнаружили. Была выполнена лапаротомия, выявившая инфильтрат с абсцессом, опорожнявшимся в толстую кишку. Установлен диагноз: «деструктивный аппендицит с аппендикулярным инфильтратом и абсцедированием». При гистологическом исследовании удаленной ткани выявили актиномикотические друзы. В раннем послеоперационном периоде было проведено лечение клафораном внутримышечно по 1 г 2 раза в день, 10 дней. На фоне терапии нормализовалась температура тела, улучшилось общее состояние. Через 4 недели после оперативного лечения при проведении компьютерной томографии патологических образований в брюшной полости выявлено не было, клинические анализы крови в норме. Наблюдение за больным продолжено.

Обсуждение

Общими чертами обоих наблюдений является отсутствие на начальном этапе развития заболевания выраженной болевой симптоматики и температурной реакции. В обоих случаях наличие инфильтрата побудило врачей предположить наличие опухоли, и диагноз абдоминального актиномикоза был установлен лишь после исследования патологического биоматериала, полученного интраоперационно.

Как показывает первый случай, следует предполагать наличие актиномикоза при обнаружении объемных процессов в малом тазу женщин, имеющих внутриматочный контрацептив. Во втором наблюдении развитие актиномикоза было связано с наличием аппендицита. Достаточно показателен выраженный положительный эффект от курса антибактериальной терапии цефалоспорином III-го поколения, к которому актиномицеты хорошо чувствительны.

Возможность актиномикоза должна быть рассмотрена во всех случаях обнаружения неясных инфильтратов в брюшной полости, особенно при наличии ВМК, и рассматриваться в дифференциальной диагностике опухолеподобных образований.

Наличие микст-бактериальной инфекции полезно предполагать во всех случаях абдоминального актиномикоза. Длительность антибактериальной терапии индивидуальна и зависит от конкретной ситуации, но обычно должна быть не меньше 1 месяца. Даже если проведена радикальная операция по иссечению актиномикотических абсцессов, во всех случаях в послеоперационном периоде должна проводиться противорецидивная терапия.

Случаи абдоминального актиномикоза относительно редки. Поэтому результаты лечения актиномикоза не обсуждены пока в рамках большого контролируемого исследования, и не входят в сферу «доказательной медицины». Сравнительная эффективность различных схем лечения актиномикоза исследована недостаточно. Каких-либо контролируемых исследований результатов лечения произведено не было. Хотя роль микробных ассоциаций при актиномикозе и влияние ее на выбор препаратов еще не вполне ясна, использование лечебных режимов, которые закрывают весь спектр присутствующих бактерий, в течение первоначального курса терапии представляется вполне обоснованным и признается ведущими экспертами по этому вопросу [9]. Авторы будут признательны коллегам за сообщения об опыте применения современных антибактериальных средств при актиномикозе.

Список литературы

1. *Schaal K.P., Lee H.-J.* Actinomycete infection in human - a review // *Gene* - 1992.- Vol.115.- P.201-211.
2. *Skoutelis A., Panagopoulos C., Kalfarentzos F. et al.* Intramural gastric actinomycosis// *South Med. J.*-1995 - Vol.88(6)- P.647-650.
3. *Lee C.M., Ng S.H., Wan Y.L. et al.* Gastric actinomycosis//*J. Formos. Med. Assos.*-1996- Vol.95,№1.-P.66-68.
4. *Arora B., Ponia R.S., Arora D.R.* Actinomycotic cholecystitis// *Indian J. Gastroenterol.*- 1997.- Vol.16(2).- P.68.
5. *Arora A.K., Nord J., Olofinlade O., Javors B.* Esophageal actinomycosis: a case report and review of the literature// *Dysphagia.*-2003.-Vol.18,№1.- P.27-31.
6. *Дергачев А.И.* Ультразвуковая диагностика псевдоопухолевой формы актиномикоза печени. *Sonoace International 2001* Выпуск 8, стр 30-33.
7. *Tanaka-Bandoh K., Watanabe K., Kato. N., Ueno K.* Susceptibilities of *Actinomyces* species and *Propionibacterium propionicus* to antimicrobial agents // *Clin. Inf. Dis.*- 1997. – Vol. 25(Suppl.2).-P.8262-8263.
8. *Schaal K.P.* Actinomycoses, actinobacillosis and related diseases, P.-777-798, in L.Collier, A.Balows, M.Sussma (Eds.): *Topley & Wilson's Microbiology and Microbial Infections*, 9th Edition, Vol.3, W.J. Hausler, M. Sussman (Vol. Eds). *Bacterial Infections*. Arnold, London-Sydney-Auckland 1998.
9. *Mandell G.L., Bennet J.E., Dolin R.* (Eds.) *Principles and practice of infectious diseases*, Vol.2, 5th ed., *Churchill Livingstone.*-2000.-P.2645-2654.
10. *Аравийский Р.А., Горшкова Г.И.* Практикум по медицинской микологии. Санкт-Петербург, 1995, 40 с.